

NÉCROSES RÉTINIENNES HERPÉTIQUES

SNYERS B.*

RÉSUMÉ

L'auteur revoit les données actuelles concernant les nécroses rétiniennes herpétiques et y inclut la rétinite à cytomégalovirus.

SUMMARY

Update on herpetic retinal necrosis, including cytomegalovirus retinitis.

MOTS CLÉS

Nécrose rétinienne progressive externe, rétinite à CMV, rétinite nécrosante aigüe

KEY WORDS

Acute retinal necrosis (ARN), progressive outer retinal necrosis (PORN), cytomegalovirus retinitis (CMV retinitis).

.....

* Service d'Ophtalmologie, UCL, Cliniques Saint-Luc, Bruxelles

received: 17.03.00

accepted: 07.04.00

INTRODUCTION

Les nécroses rétiniennes herpétiques, bien que rares en fréquence, méritent d'être connues tant leur gravité en ce qui concerne le pronostic visuel est réelle. L'agent infectant est un virus du groupe herpès: herpès simplex (type 1 ou 2), herpès zoster (zona - varicelle) et cytomégalovirus (CMV). L'atteinte du segment postérieur donne des images cliniques particulières, dépendant à la fois du virus infectant et de l'état immunitaire du patient. Nous retiendrons dans cet exposé trois formes cliniques liées à ces infections herpétiques: la rétinite nécrosante aiguë (ARN), la nécrose rétinienne progressive externe (PORN) et la rétinite à CMV.

RÉTINITE NÉCROSANTE AIGÜE

DÉFINITION - ASPECT CLINIQUE

La rétinite nécrosante aiguë se définit par les critères cliniques suivants: (1) Nécrose rétinienne sous forme d'opacification jaune-blanchâtre de toute l'épaisseur rétinienne, le plus souvent périphérique et à bords bien démarqués, s'étendant très rapidement de façon circonscrite, (2) Vasculite occlusive rétinienne, commençant essentiellement par les artérioles, (3) Vitrite importante (fig.1). A cette triade s'ajoutent d'autres manifestations cliniques possibles comme l'inflammation du segment antérieur pouvant engendrer une hypertension oculaire, la neuropathie optique, et le décollement de rétine survenant dans 75% des cas et qui représente une complication de mauvais pronostic visuel. Historiquement, la première description de ce syndrome remonte à 1971 (Urayama et al)(1,2,4).

Les symptômes amenant à consulter sont variables: le patient se plaint de vision trouble, de myodésopsies, de photophobie ou de douleur oculaire. A l'anamnèse, on retrouve parfois la survenue antérieure ou concomitante de lésions vésiculaires évoquant la varicelle ou le zona.

EPIDÉMIOLOGIE

Initialement la définition du syndrome de rétinite nécrosante aiguë exigeait l'absence d'im-

munosuppression. Les patients atteints étaient en bonne santé. Des études récentes ont cependant montré que le profil immunologique de tels patients était souvent légèrement altéré (7). De plus, des cas de rétinite nécrosante aiguë ont été décrits en association avec des états d'immunosuppression. L'affection se retrouve également dans les deux sexes, et sans âge préférentiel, bien que parfois retrouvée avec deux pics de fréquence, vers 20 et 50 ans, en rapport pour le premier avec une atteinte par l'herpès simplex et pour le second avec l'herpès zoster. Une susceptibilité génétique a été rapportée, liée à certains types HLA. La bilatéralisation de l'affection est très fréquente atteignant 70 % d'après la littérature récente. Le second œil est touché généralement dans les deux mois qui suivent le début de l'affection. Mais ce délai peut être beaucoup plus long et atteindre parfois 20 ans.

ETIOLOGIE

Ce ne fut qu'en 1982 que l'étiologie de l'affection fut élucidée suite à la mise en évidence en microscopie électronique par Culbertson et collaborateurs de particules virales herpétiques dans la rétine d'un œil énucléé (3). Tant l'herpès zoster que l'herpès simplex type 1 et 2 furent identifiés par culture. Le cytomégalovirus a été impliqué comment agent pathogène dans de rares cas.

DIAGNOSTIC

Il repose essentiellement sur l'image clinique pathognomonique surtout si la nécrose survient dans un contexte d'antécédents de lésions de varicelle ou de zona. Le titre des anticorps sériques a peu de valeur dans l'aide diagnostique: en effet l'infection locale oculaire affecte peu le titre des anticorps systémiques. Par contre, si l'on rapporte le titre des anticorps oculaires à celui des anticorps sériques, la précision diagnostique augmente nettement. La PCR (polymerase chain reaction) semble actuellement le test diagnostique le plus fiable. Il permet de détecter, par amplification génique, l'ADN viral. Les échantillons sont prélevés à partir de l'humour aqueux ou du vitré.

Le diagnostic différentiel est à faire avec la maladie de Behçet, la rétinite à CMV, la rétinite

nécrosante progressive externe (PORN), la syphilis, la sarcoïdose, le lymphome oculaire, la toxoplasmose et l'endophtalmie à *Candida*.

TRAITEMENT

Le traitement associe une thérapie antivirale, antiinflammatoire et antithrombotique à la prophylaxie du décollement de rétine qui reste la complication redoutable de l'affection.

L'acyclovir (Zovirax®) par son action inhibitrice sur l'ADN polymérase virale permet d'accélérer la régression des zones de rétinite. Son efficacité reste cependant variable au niveau de l'œil atteint. Elle est plus réelle au niveau de la prévention de l'œil adelphe. La dose recommandée est de 500 mg/m² 3x/jour en intraveineux (IV), pendant 10 à 14 jours. Elle sera suivie par un traitement per os de 800 mg 5x/jour pendant 2 à 3 mois (correspondant au délai le plus fréquent de bilatéralisation). Les effets secondaires sont peu fréquents. On recommande cependant un contrôle de l'urée et de la créatinine ainsi que des enzymes hépatiques pendant le traitement. Comme drogues alternatives, on dispose du famciclovir et du valaciclovir.

Le but de la thérapie antiinflammatoire, sous forme de corticoïdes oraux, est de limiter la formation de bandes de traction vitréenne à l'origine des décollements et de limiter l'atteinte de vasculite. La dose recommandée est de 1 mg/kg/jour de prednisone (ou de son équivalent) à

commencer 1 à 2 jours après le début du traitement par Acyclovir.

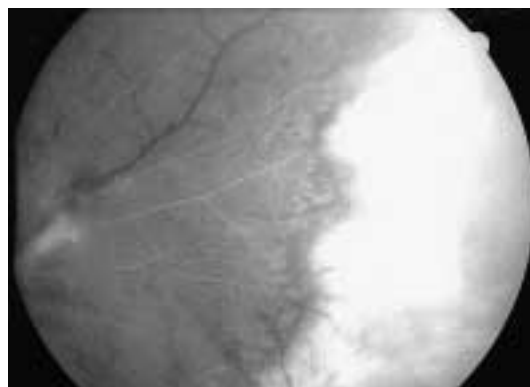
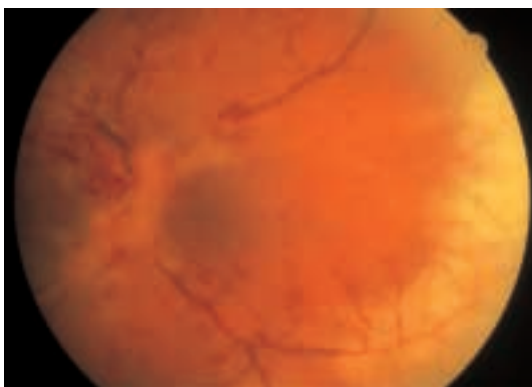La thérapie antithrombotique a comme but de lutter contre le dysfonctionnement plaquettaire. L'aspirine à la dose de 500 mg/jour suffit. Différents auteurs ont démontré que l'incidence des décollements de rétine étaient nettement réduite après traitement par photocoagulation de la périphérie rétinienne. Ce traitement prophylactique doit être réalisé aussi vite que possible chez les patients atteints. Les cures de décollements de rétine combinent une vitrectomie avec échange fluide-gaz et utilisation de l'endolaser. Les échecs restent cependant fréquents.

NÉCROSE RÉTINIENNE PROGRESSIVE EXTERNE

DÉFINITION - ASPECT CLINIQUE

La nécrose rétinienne progressive externe (PORN des anglo-saxons) représente une entité particulière de nécrose rétinienne aigüe, décrite chez des patients atteints de SIDA ou présentant une immunodépression sévère, et dont le pronostic visuel est très mauvais même sous traitement. Elle fut reconnue comme entité particulière au début des années 90 (5,8,10).

Les signes cliniques permettant de distinguer cette affection de la rétinite nécrosante aigüe sont (1) la présence de lésions multifocales ou confluentes, opaques au niveau de la rétine ex-



a.

b.

fig. 1 Rétinite nécrosante aigüe chez une femme de 61 ans.

a. Image du fond d'œil, montrant l'association d'une vasculite oblitérante avec une nécrose périphérique.

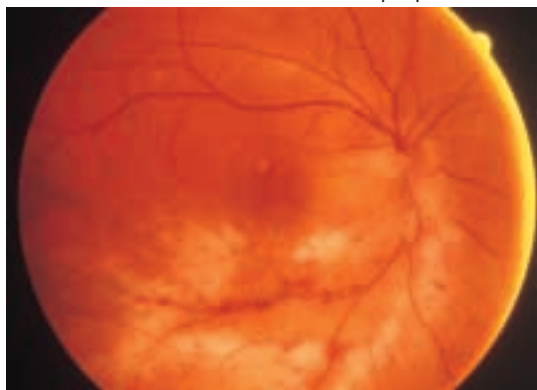
b. Fluorangiographie, démontrant l'oblitération vasculaire ainsi qu'une diffusion du colorant au niveau de la nécrose périphérique.



fig. 2 Nécrose rétinienne progressive externe chez une femme de 53 ans. Image du fond d'œil montrant les lésions confluentes de nécrose de la rétine externe, situées au niveau de la moyenne périphérie, et avec lésions vasculitiques minimales.

terne, (2) l'atteinte périphérique et/ou maculaire, (3) la progression extrêmement rapide des lésions, sans direction préférentielle, (4) la rareté de phénomènes vasculitiques, et (5) la rareté de réactions inflammatoires vitréennes ou du segment antérieur (fig.2). Les complications sont représentées par le décollement de rétine et la neuropathie optique. La bilatéralisation se retrouve dans environ 70% des cas.

Les symptômes du patient sont une baisse de vision et un champ visuel rétréci. L'œil n'est généralement pas douloureux. L'histoire médicale du patient révèle souvent une atteinte cutanée zostérienne dans les 2 mois qui précèdent.



a. fig. 3 Rétinite à CMV chez un patient sidéen de 45 ans.

a. Image du fond d'œil mettant en évidence la rétinite nécrosante et hémorragique, prédominante au niveau de l'arcade vasculaire temporale inférieure.

b. Evolution du même fond d'œil après traitement classique par ganciclovir. Atrophie progressive de la rétine nécrosée et déshabitation vasculaire.

ETIOLOGIE

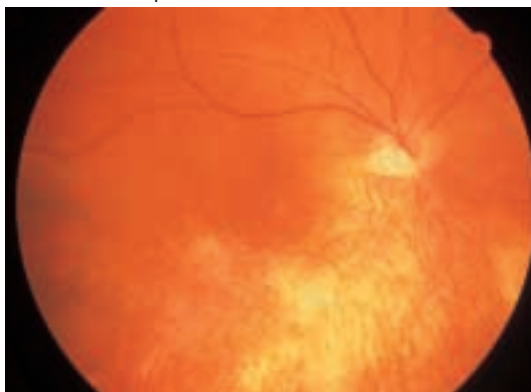
Le seul virus à avoir été décelé dans cette forme de nécrose est l'herpès zoster. Toutes les méthodes d'identification du germe à savoir, PCR, immunohistochimie, culture, biopsie rétinienne ont confirmé l'atteinte par le virus herpès zoster.

DIAGNOSTIC DIFFÉRENTIEL

Le diagnostic repose sur l'image clinique caractéristique et sur les antécédents récents de dermatite zostérienne associée. Le diagnostic différentiel inclut la rétinite nécrosante aiguë, la rétinite à CMV et la rétinite toxoplasmique.

TRAITEMENT

Le traitement antiviral reste décevant dans cette affection. Dans la plupart des cas, on assiste à une progression de la rétinite, avec une acuité visuelle finale réduite à PL ou nihil. Les drogues proposées ont été l'acyclovir intraveineux (IV), le ganciclovir IV, ou une thérapie combinée: acyclovir IV + foscarnet IV, ganciclovir IV + foscarnet IV, ganciclovir intravitréen + sorivudine oral, ganciclovir IV + acyclovir oral, acyclovir IV + vidarabine. L'utilité des photocoagulations au laser en vue de prévenir le décollement de rétine n'a pas été démontrée. Celui-ci survient dans 70% des cas et nécessite une cure chirurgicale associant vitrectomie et tamponnement interne.



b.

RÉTINITE À CYTOMÉGALOVIRUS (CMV)

EPIDÉMIOLOGIE

Durant l'ère pré-SIDA, le CMV ne causait que très rarement une atteinte systémique sévère, à l'exception des enfants nés avec une infection congénitale ou d'adultes en cas d'immunodépression iatrogène sévère. Depuis les années 80, et chez les patients atteints de SIDA, l'affection est devenue nettement plus fréquente. Elle constitue la première infection opportuniste oculaire chez ces malades et est associée à taux très diminué de lymphocytes CD4 ($CD4 < 50/mm^3$). Les thérapies antirétrovirales HIV combinées ont nettement réduit ces dernières années l'incidence de l'affection.

ASPECT CLINIQUE

La rétinite à CMV peut prendre des aspects variés et se manifester sous forme fulminante de rétinite nécrosante et hémorragique (aspect «crumbled cheese» et «tomato-ketchup») ou sous forme plus indolente de rétinite granulaire. L'infection suit généralement les arcades vasculaires et progresse vers le centre et la périphérie. Une image particulière est à retenir: celle d'une périphlébite givrée visible surtout au niveau des veines drainant le pôle postérieur. Contrairement à la rétinite nécrosante aigüe, il n'existe pas ou peu de vitrite et peu d'atteinte du segment antérieur (6, 9).

Les symptômes au moment de la présentation sont soit absents (il s'agit alors de contrôle de routine dans le cadre du SIDA), soit représentés par des myodésopsies, une vision trouble, une perte de vision centrale ou périphérique ou des photopsies.

L'évolution de la rétinite se fait vers la progression: le centre des lésions se cicatrise en laissant place à une rétine atrophique, à un remaniement pigmentaire diffus et à une déshabitation des vaisseaux, tandis que l'extension se produit à partir des bords de la rétinite (fig.3). Une papillite ainsi qu'un œdème maculaire peuvent se développer. Un décollement de rétine survient dans 20 à 30 % des cas. L'atteinte du 2^{ième} œil se rencontre dans 20% des cas, après un délai variable.

L'image classique de rétinite à CMV peut se compliquer en raison d'une co-infection possible par le virus de l'herpès simplex ou zoster, par le toxoplasma ou le pneumocystis carinii.

DIAGNOSTIC

Il est relativement aisé en cas de rétinite évolutive. Le diagnostic différentiel peut se poser pour les lésions débutantes avec le nodule cottonneux ou le foyer de toxoplasmose. Au stade plus avancé, il se pose avec la rétinite nécrosante aigüe. En vue d'une confirmation du diagnostic d'infection à CMV, le virus est recherché dans les prélèvements variés (salive, sang, urine). La PCR sur humeur aqueuse ou prélèvement vitréen permet d'affiner le diagnostic en cas de doute.

TRAITEMENT

Le traitement de la rétinite à CMV fait appel essentiellement à deux drogues virostatiques anti-CMV: le ganciclovir et le foscarnet.

Le mécanisme d'action du ganciclovir résulte d'une inhibition de l'ADN polymérase d'induction virale empêchant la replication du CMV. Elle nécessite une phosphorylation préalable. Un traitement d'induction à la dose de 5 mg/kg IV 2×/jour pendant 3 semaines permet d'obtenir une rémission sous forme de cicatrisation déjà visible après 1 à 2 semaines de traitement. La médication est alors poursuivie à une dose d'entretien de 5mg/kg/jour, ceci en vue de retarder le plus possible les récives. La forme orale de ganciclovir peut également convenir dans le traitement d'entretien (1000mg 3×/jour). Les effets secondaires de cette drogue sont essentiellement liées à sa myélotoxicité, entraînant neutropénie et hypoplaquettose.

Le foscarnet ne doit pas être sous forme phosphorylée pour être actif. Son mécanisme d'action s'apparente à celui du ganciclovir puisqu'il agit par inhibition de l'ADN polymérase. La dose d'induction est de 90 mg/kg IV 2×/jour (ou 60 mg/kg 3×/jour) pendant 3 semaines. Elle est suivie par une dose d'entretien de 100 mg/kg/jour. La médication a un effet néphrotoxique et provoque des troubles ioniques. Elle nécessite une bonne hydratation du patient. Elle est aussi à l'origine d'ulcères génitaux.

Les récurrences surviennent en moyenne après 47 à 53 jours et un traitement avec doses de réinduction s'avère nécessaire. Une résistance au traitement classique a tendance à survenir au cours des récurrences. Une thérapie combinée conférant un effet synergique est alors parfois bénéfique.

TRAITEMENT ALTERNATIF

Le Cidofovir (HPMPC) présente l'avantage d'un temps de demi-vie prolongé permettant l'injection d'une dose d'induction 1×/semaine pendant 2 semaines suivi d'une dose d'entretien 1×/2 semaines. Son principal effet secondaire est la néphrotoxicité.

En cas d'effets secondaires empêchant la poursuite d'un traitement systémique, on peut avoir recours à des injections intravitréennes de ganciclovir, de foscarnet ou de cidofovir. Pour une action plus durable, on dispose actuellement d'implants intravitréens délivrant de manière continue le ganciclovir.

Plusieurs études récentes ont montré l'effet positif d'une thérapie antirétrovirale intensive (HAART) sur la rétinite à CMV, permettant l'arrêt du traitement d'entretien anti-CMV. L'effet positif était corrélé à une remontée des CD4 au-dessus de 100/mm³ et à une charge virale HIV minimale (11).

Le traitement du décollement de rétine compliquant 20 à 30 % des rétinites à CMV associe la vitrectomie au tamponnement interne. Si le succès anatomique est généralement bon, le succès fonctionnel reste souvent décevant en raison d'une neuropathie optique associée ou d'une progression ultérieure de la rétinite. La prophylaxie du DR par photocoagulations au laser ne semble pas efficace.

CONCLUSIONS

L'atteinte rétinienne secondaire aux virus du groupe herpès se manifeste cliniquement par un aspect nécrotique de gravité variable en fonction de l'état immunitaire du patient. L'herpès zoster semble être l'agent infectant le plus fréquemment responsable d'une image de rétinite nécrosante modérée ou aiguë classique en cas d'immunocompétence ou de dysfonction immunitaire discrète et d'une tragique rétinite progressive externe en cas d'immunité forte-

ment altérée. La rétinite à CMV constitue quant à elle une infection rétinienne opportuniste essentiellement associée au SIDA.

Le diagnostic de ces rétinites est d'abord clinique mais s'appuie en cas de doute sur la recherche du virus par PCR. Il permet d'orienter le traitement qui doit être instauré dans les plus brefs délais. Certaines de ces rétinites restent malheureusement résistantes au traitement et toujours dépendantes des efforts de recherche en vue d'améliorer leur pronostic.

REFERENCES

- (1) BLUMENKRANZ, M.S., FOX, G. – Acute retinal necrosis. In Guyer D.R., Yannuzzi L.A., Chang S., Shields J.A., Green W.R., eds. *Retina-Vitreous-Macula*. Chapter 62, pp. 760-765, W.B. Saunders Company, Philadelphia, 1999.
- (2) BRIDGES, W.Z., STERNBERG, P. – Viral syndromes. In Guyer D.R., Yannuzzi L.A., Chang S., Shields J.A., Green W.R., eds. *Retina-Vitreous-Macula*. Chapter 61, pp. 749-759, W.B. Saunders Company, Philadelphia, 1999.
- (3) CULBERTSON, W.W., BLUMENKRANZ, M.S., HAINES, H., GASS, D.M., MITCHELL, K.B., NORTON, E.W. – The acute retinal necrosis syndrome, part 2: histopathology and etiology. *Ophthalmology*, 1982, 89, 1317-1325.
- (4) DUKER, J.S., BLUMENKRANZ, M.S. – Diagnosis and management of the acute retinal necrosis (ARN) syndrome. *Surv Ophthalmol*, 1991, 35, 327-343.
- (5) FORSTER, D.J., DUGEL, P.U., FRANGIEH, G.T., LIGGETT, P.E., RAO, N.A. – Rapidly progressive outer retinal necrosis in the acquired immunodeficiency syndrome. *Am J Ophthalmol*, 1990, 110, 341-348.
- (6) FRIEDBERG, D.N., LORENZO-LATKANY, M. – The retina and choroid in HIV infection. In Guyer D.R., Yannuzzi L.A., Chang S., Shields J.A., Green W.R., eds. *Retina-Vitreous-Macula*. Chapter 60, pp. 714-748, W.B. Saunders Company, Philadelphia, 1999.
- (7) GUExcrosier, Y., ROCHAT, C., HERBORT, C.P. – Necrotizing herpetic retinopathies - A spectrum of herpes virus-induced diseases determined by the immune state of the host. *Ocular immunology and inflammation*. 1997, 5, 259-265.
- (8) MARGOLIS, T.P., LOWDER, C.Y., HOLLAND, G.N., SPAIDE, R.F., LOGAN, A.G., WEISSMAN, S.S., IRVINE, A.R., JOSEPHBERG, R., MEISLER, D.M., O'DONNELL, J.J. - Varicella-zoster virus retinitis in patients with the acquired im-

- munodeficiency syndrome. Am J Ophthalmol, 1991, 112, 119-131.
- (9) SNYERS, B., LEFEVRE, A., ZECH, F. – Manifestations chorioretiniennes du SIDA. J Fr Ophthalmol, 1995, 18, 634-644.
- (10) WEINBERG, D.V. – Progressive outer retinal necrosis.. In Guyer D.R., Yannuzzi L.A., Chang S., Shields J.A., Green W.R., eds. Retina-Vitreous-Macula. Chapter 63, pp. 766-771, W.B.Saunders Company, Philadelphia, 1999.
- (11) WHITCUP, S.M., FORTIN, E., LINDBLAD, A.S., GRIFFITHS, P., METCALF, J.A., ROBINSON, M.R., MANISCHEWITZ, J., BAIRD, B., PERRY, C., KIDD, I.M., VRABEC, T., DAVEY, R.T., FALLOON, J., WALKER, R.E., KOVACS, J.A., LANE, H.C., NUSSENBLATT, R.B., SMITH, J.,

MASUR, H., POLIS, M.A. – Discontinuation of anticytomegalovirus therapy in patients with HIV infection and cytomegalovirus retinitis. JAMA, 1999, 282, 1633-1637.

.....

Tirés à part:
Bernadette SNYERS
Service d'Ophthalmologie
Cliniques Universitaires St Luc
Université Catholique de Louvain
Avenue Hippocrate, 10
B-1200 Bruxelles, Belgique

