
NODULES IRIENS POSTOPERATOIRES A CANDIDA: A PROPOS D'UN CAS

LEZREK M. *, NADAH M. *,
EL MOUSSAIF H. *, KARMANE A. *,
DAOUDI R. *

RÉSUMÉ

But Description d'un cas rare de nodules iriens postopératoires à candida.

Cas clinique: Patient âgé de 70 ans, immunocompétent, ayant présenté des nodules blanchâtres de l'iris, dans les suites d'une phacoémulsification de l'œil gauche, isolés sans autres signes d'endophtalmie et dont l'examen histopathologique a montré des spores de candida. Ces nodules n'ont pas répondu à l'amphotéricine B intracaméculaire mais au fluconazole par voie orale. Cependant, le résultat fonctionnel fut mauvais en raison de phénomènes inflammatoires persistants du segment antérieur.

Conclusion: Une étiologie fongique doit être évoquée en présence de nodules iriens apparaissant dans les suites d'une chirurgie intraoculaire.

MOTS-CLÉS

Antifongiques - Candida - Endophtalmie - Nodules iriens

KEYWORDS

Candida, Endophthalmitis, iris nodules, antifungals

SUMMARY

Purpose: Description of an uncommon case of postoperative Candida iris nodules.

Case report: A 70-year-old immunocompetent patient developed whitish iris nodules after phacoemulsification in the left eye, without any other signs of endophthalmitis. Histopathological examination showed spores of candida. These nodules did not respond to intracameral amphotericin B but disappeared with oral fluconazole. However, the functional outcome was poor because of persistent inflammation of the anterior segment.

Conclusion: In the presence of postoperative iris nodules, fungal etiology must be considered.

.....

* Service d'ophtalmologie A
Hôpital des spécialités - Rabat - MAROC

Submitted: 18-05-09

Accepted: 17-11-09

INTRODUCTION

Les endophtalmies fongiques sont rares et se présentent généralement sous la forme d'une endophtalmie endogène disséminée par voie hémotogène à partir d'un foyer extraoculaire (1,2,3). Les formes exogènes, secondaires à une kératite, un traumatisme ou une chirurgie oculaire sont plus rares (4, 5). Les nodules iriens en représentent une forme beaucoup plus rare et sont souvent associés à l'atteinte postérieure.

Nous rapportons un cas original de nodules iriens isolés d'origine fongique, survenus après une chirurgie non compliquée de cataracte par phacoémulsification.

CAS CLINIQUE

Notre observation concerne un patient âgé de 70 ans, immunocompétent, appartenant à un niveau socioéconomique moyen, sans antécédents particuliers ni addiction pour un toxique donné, qui fut opéré de cataracte de l'œil gauche par phacoémulsification avec mise en place d'un implant acrylique hydrophobe dans le sac sans incident particulier. L'intervention s'est déroulée dans des conditions rigoureuses d'asepsie. Le patient a été mis sous corticothérapie locale postopératoire et a présenté des suites précoces simples. Il n'a pas été nécessaire de le perfuser ni en pré- ni en postopératoire.

Au 10ème jour postopératoire, l'examen ophtalmologique avait permis de déceler un fin tyn-

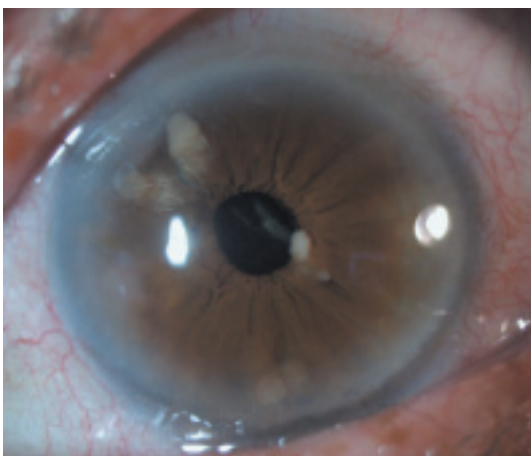

Fig. 1: Nodules multiples de l'iris.

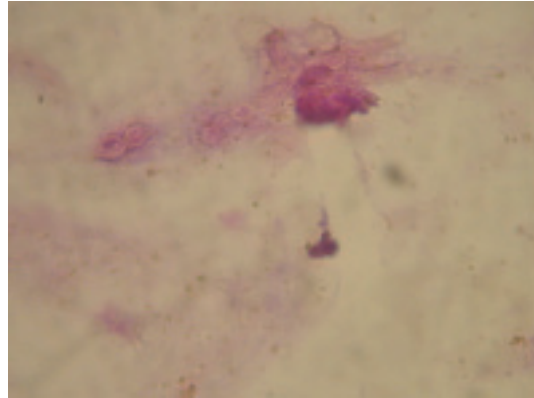


Fig. 2: Image histopathologique montrant des spores de candida. HSE×400.

dall inflammatoire de chambre antérieure et de petites formations nodulaires blanc-jaunâtres sur l'iris (Fig. 1). Le reste de l'examen était normal. Ces nodules ont été diagnostiqués au départ comme correspondant à une réaction fibrineuse développée sur des masses cristalliniennes résiduelles. La corticothérapie locale a été donc renforcée sans succès, avec même une augmentation progressive du volume des nodules. Cet aspect nous a fait penser à des microabcès infectieux de l'iris ou à des métastases iriennes. Une ponction biopsie a été alors réalisée. L'examen anatomopathologique a montré une inflammation non spécifique avec présence de spores de candida (Fig. 2). Le patient a alors bénéficié d'une deuxième ponction de chambre antérieure en vue d'une recherche de mycose et fut couplée à une injection de 10 µg/0,1ml d'Amphotéricine B, seul antifongique injectable alors disponible. L'examen direct et la culture sont cependant revenus négatifs. Des hémocultures n'ont pas été réalisées puisque l'endophtalmie avait été au départ considérée comme étant d'origine exogène (postopératoire).

Après la biopsie, les nodules ont augmenté de volume (Fig. 3) et ont été associés à une inflammation importante de la chambre antérieure et la formation d'une membrane pupillaire qui fut à l'origine d'un blocage pupillaire traité par une iridotomie au laser yag.

L'échographie oculaire en mode B a montré un vitré anéchogène et une rétine en place.

Bien que les lésions fussent confinées au segment antérieur, le patient a été traité dans le

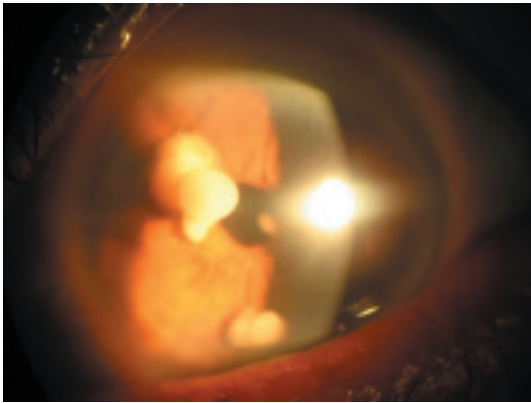


Fig. 3: Augmentation de volume des nodules iriens.

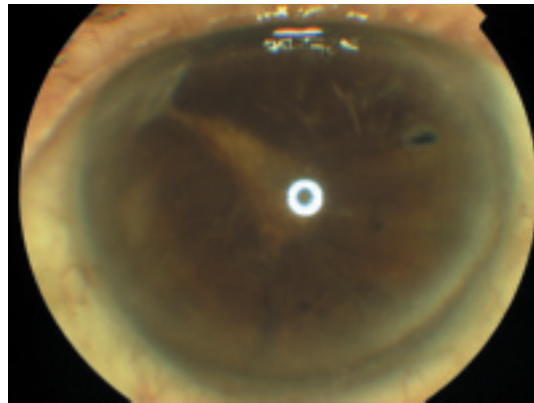


Fig. 4: Disparition des nodules iriens avec persistance d'une membrane cyclitique.

cadre d'une endophtalmie fongique par du Flucanazole par voie orale à la dose de 300 mg/j pendant 10 semaines.

L'évolution a été marquée par une amélioration notable et une résolution complète et progressive des nodules iriens (Fig. 4). Cependant, l'acuité visuelle est demeurée très réduite en raison de la persistance de la membrane pupillaire et d'une kératopathie bulleuse. Le patient est actuellement en liste d'attente pour une kératoplastie.

DISCUSSION

La plupart des nodules iriens associés à une réaction inflammatoire du segment antérieur sont attribués aux étiologies non infectieuses, telles que la sarcoïdose et sont généralement sensibles aux traitements immunosuppresseurs. Les étiologies infectieuses et malignes sont rares (6).

Les nodules iriens fongiques décrits dans la littérature sont surtout d'origine endogène, alors que les endophtalmies fongiques survenant après chirurgie de la cataracte sont rares (2,6,7).

Les nodules de l'iris d'origine infectieuse sont souvent décrits comme des formations blanc-crèmeuses, duveteuses et lobulées avec plusieurs petits nodules parfois disséminés sur la surface de l'iris (6).

À notre connaissance, notre cas clinique est la première description des nodules iriens à candida, isolés sans atteinte du segment postérieur associée et survenus après une chirurgie de la cataracte.

Le diagnostic en a été confirmé par des prélèvements de la chambre antérieure, un examen direct et des cultures dans les milieux spécifiques et plus récemment par l'utilisation de la Polymerase Chain Reaction (PCR) (1,2,6). Cette dernière permet un diagnostic précis et plus rapide que la culture (1).

Bien que dans notre cas clinique, les cultures aient été négatives, l'aspect clinique, l'examen direct et la réponse au traitement antifongique nous ont conduits à retenir ce diagnostic. Notre patient a été traité en première intention comme une endophtalmie à candida d'abord par l'amphotéricine B en intracaméculaire qui s'est révélé inefficace, puis par le fluconazole pendant environ 3 mois, cette fois avec une bonne réponse au traitement. Cependant en dépit de la régression des signes infectieux, le résultat fonctionnel final en fut mauvais en raison des complications développées au niveau du segment antérieur.

CONCLUSION

La présence de nodules iriens dans un contexte inflammatoire ne répondant pas aux corticoïdes et aux antibiotiques doit inciter à rechercher des symptômes spécifiques concernant une étiologie infectieuse ou plus rarement tumorale maligne. Bien que rare, l'origine mycosique doit être évoquée dans ce contexte. L'étude directe et la culture des prélèvements intraoculaires permettent de poser un diagnostic précoce et d'instaurer un traitement efficace et adapté à l'agent infectieux en cause.

RÉFÉRENCES

- (1) ANAND A.R., MADHAVAN H.N., NEELAM V., LILY T.K. – Use of Polymerase Chain Reaction in the Diagnosis of Fungal Endophthalmitis. *Ophthalmology* 2001; 108:326-330.
- (2) VANDANA J., SUPRIYA D. – Aspergillus Iris Granuloma: A Case Report with Review of Literature. *Surv Ophthalmol* 2009; 54:286-291.
- (3) NEEKA G.N., HUEY-FEN SONG, RICHARD R. – Ober. Presumed Candida endogenous fungal endophthalmitis: A case report and literature review. *Optometry* 2007; 78:454-459.
- (4) WYKOFF C.C., FLYNN H.W., MILLER D., SCOTT I.U., ALFONSO E.C. – Exogenous Fungal Endophthalmitis: Microbiology and Clinical Outcomes. *Ophthalmology* 2008; 115:1501-1507.
- (5) RAMOS U., GIMÉNEZ P., GÓMEZ P., LUNA F.G. – Postoperative Endophthalmitis in an Immunocompetent Patient. *Clinical Microbiology Newsletter* 2008; 30:11:85
- (6) MYERS T.D., SMITH J.R., LAUER A.K., ROSENBAUM J.T. – Iris nodules associated with infectious uveitis. *Br J Ophthalmol* 2002; 86:969-974.
- (7) NARANG S., GUPTA A., GUPTA V. et al. – Fungal Endophthalmitis Following Cataract Surgery: Clinical Presentation, Microbiological Spectrum, and Outcome. *Am J Ophthalmol* 2001; 132:609-617.

.....

Correspondance :
Mounir Lezrek
8 rue Istamboul, appartement 6 Océan Rabat, Maroc
Tel : +212668144745
Email : lezmou@hotmail.com