

# LA CHIRURGIE NON PERFORANTE DU TRABÉCULUM AVEC IMPLANT D'ACIDE HYALURONIQUE RÉTICULÉ

COLLIGNON-BRACH J.\*  
ROBE-COLLIGNON N.\*

---

## RÉSUMÉ

La chirurgie non perforante du trabéculum (NPTS) avec implant d'acide hyaluronique réticulé (Skgel®) permettrait à l'humeur aqueuse de quitter la chambre antérieure à travers une fine membrane trabéculo-descemetique vers une chambre intrasclérale contenant l'implant Skgel® pour ensuite s'éliminer en grande partie par les voies physiologiques d'écoulement.

Un bon contrôle de la pression intra-oculaire est ainsi obtenu avec peu ou pas de filtration externe sous-conjonctivale diminuant ainsi les complications per- et postopératoires inhérentes à la trabéculotomie. La chirurgie non perforante du trabéculum ne s'adresse, actuellement, qu'au glaucome primitif à angle ouvert, la trabéculotomie restant l'intervention de choix pour tous les autres glaucomes.

## SUMMARY

Non perforating trabecular surgery (NPTS) with reticulated hyaluronic acid implant (Skgel®) allows aqueous humor to leave anterior chamber through a thin trabeculo-Descemet's membrane into a sclerocorneal space filled with Skgel® implant and then via the outflow physiological channels. Good IOP results are obtained with less or without external filtration decreasing the incidence of per- and postoperative complications described after trabeculectomy.

This surgery is actually only indicated for primary open angle glaucoma, the trabeculectomy still remaining the gold standard procedure for the other glaucoma cases.

## MOTS-CLÉS

Chirurgie non perforante du trabéculum (NPTS), implant d'acide hyaluronique réticulé (Skgel®), glaucome primitif à angle ouvert (GPAO).

## KEY WORDS

Non perforating surgery (NPTS), reticulated hyaluronic acid implants (Skgel®), open angle glaucoma.

.....

\* Centre Hospitalier Universitaire  
Service d'Ophthalmologie  
Domaine du Sart Tilman  
B - 4000 LIEGE

received: 01.02.00  
accepted: 25.03.00

## I. INTRODUCTION

La chirurgie non perforante du trabéculum vise à améliorer l'écoulement de l'humeur aqueuse sans ouvrir les structures les plus internes de la région trabéculaire comme dans la trabéculotomie. Il s'agit de créer une filtration à travers une fine membrane ayant une certaine résistance permettant une chute progressive de la pression intra-oculaire, évitant ainsi l'hypotonie.

Le but de cette nouvelle chirurgie est d'obtenir une baisse tensionnelle satisfaisante en évitant l'incidence des complications post-opératoires immédiates fréquemment rencontrées à la suite des trabéculotomies, à savoir l'hypohémie, l'inflammation, la filtration excessive conduisant à l'hypotonie, l'athalémie, la maculopathie et au décollement choroidien ainsi que l'encapsulation et la fibrose de la bulle, la "blebitis" et la redoutable endophtalmie.

La chirurgie non perforante a été introduite par Zimmerman en **1979** (11). Il proposait d'enlever sous la protection d'un volet scléral, la partie externe du trabéculum (trabéculotomie ab externo).

En **1989**, Fyodorov (2) décrit la sclérectomie profonde avec ouverture du canal de Schlemm.

En **1990**, Koslov (5) réalise cette même technique en plaçant un implant de collagène de porc pour améliorer la filtration externe. La sclérectomie profonde avec implant de collagène a été ensuite introduite en Europe occidentale par Demailly en 1996 (1) et depuis 1997 par Sanchez et al. (4, 6, 7).

Ces différentes techniques chirurgicales permettent à l'humeur aqueuse de s'écouler à travers une fine membrane trabéculo-descemetique vers une chambre intrasclérale avant d'être éliminée dans les espaces sous-conjonctivaux. Néanmoins, la mise en place d'un implant dans la chambre intrasclérale n'est pas une nécessité absolue selon certains chirurgiens. L'application de 5-Fluorouracil ou de Mitomycin-C en per-opératoire serait suffisante mais au prix de complications bien connues.

En **1991** (9,10), Stegman introduit la visco-canalostomie qui consiste à injecter du healon

GV dans le canal de Schlemm afin d'augmenter son diamètre et prévenir son collapsus. Ce même healon est également injecté dans la chambre intrasclérale après fermeture soignée du premier volet. Selon cette technique, l'humeur aqueuse quitte la chambre antérieure par une fenêtre constituée par la membrane de Descemet et le trabéculum non pigmenté pour être éliminée par les voies d'écoulement physiologique: le canal de Schlemm et les veines épisclérales. Ceci dans le but de diminuer voire supprimer la filtration externe sous-conjonctivale.

En **1998**, un implant en hyaluronate de sodium réticulé (Skgel®) a été développé grâce aux expérimentations réalisées à Miami (USA), à Nantes, Paris, Annecy (France) et à Fukuoka (Japon).

L'implant d'hyaluronate de sodium réticulé a une épaisseur de 450 microns et se présente sous forme d'un triangle de 3,5 mm de côté. Il est parfaitement biocompatible et non vecteur d'infections bactériennes ou virales contrairement au collagène d'origine animale. Il est biodégradable par hydratation lente ( $\pm 6$  mois), non toxique et possède une activité antifibrotique et anti-inflammatoire.

Les études expérimentales et histologiques réalisées chez le lapin ont démontré que l'implant continue à se résorber après deux mois et est remplacé progressivement par du tissu conjonctif lâche et des néoveines aqueuses. Il permet, donc, de garder une chambre de filtration intrasclérale même après sa disparition.

En **1998** (8), Sourdille utilise ce nouvel implant dans le glaucome qui remplit parfaitement la chambre intrasclérale pendant plus ou moins 6 mois

Nous considérons que l'implant Skgel® est actuellement l'implant de choix grâce à ses propriétés avantageuses décrites plus haut. Il maintient un espace intrascléral visible en biomicroscopie ultrasonographique pendant au moins 6 mois et permet probablement à l'humeur aqueuse collectée dans cette chambre de s'éliminer progressivement par les voies physiologiques sans filtration externe subconjonctivale, éliminant ainsi la formation de bulles gênantes, disgracieuses, inconfortables et pouvant s'infecter.

La chirurgie non perforante du trabéculum réalise enfin le rêve de Hans Goldmann qui en

1972 (3), écrivait: "Une avance importante dans la chirurgie des glaucomes serait d'obtenir un drainage de l'humeur aqueuse sans formation d'une bulle de filtration avasculaire".

### **En conclusion,**

1. Le but de la chirurgie non perforante du trabéculum est :
  - a. de diminuer mais non d'éliminer la résistance à l'écoulement de l'humeur aqueuse.
  - b. de permettre à l'humeur aqueuse de quitter la chambre antérieure à travers une fine membrane trabéculo-descemétique vers une chambre intrasclérale afin d'atteindre les voies d'écoulement physiologiques.
  - c. de diminuer voire supprimer la filtration subconjonctivale externe et la formation de bulles de filtration.
2. Les voies d'élimination de l'humeur aqueuse seraient:
  - a. Les canaux physiologiques: canal de Schlemm, canaux collecteurs ou veines aqueuses.
  - b. La voie transclérale: néoveines aqueuses et épisclérales
  - c. La voie uvéo-sclérale.

Depuis 1996, nous avons réalisé ou essayé de réaliser la chirurgie non perforante du trabéculum sans implant de collagène et sans injection de 5-Fluorouracil ou application de Mitomycin C.

Nous avons été déçus de nos résultats pour une chirurgie beaucoup plus difficile.

Depuis l'introduction de l'implant Skgel® et compte-tenu de ses propriétés et de sa sécurité d'utilisation, nous avons depuis janvier 1999 réalisé la chirurgie non perforante du trabéculum chez les patients présentant un glaucome chronique à angle ouvert mal contrôlé par le traitement médical en utilisant cet implant.

## **II. MATÉRIÉL ET MÉTHODES**

Ce travail est une étude prospective afin de démontrer la sûreté et l'efficacité de la chirurgie non perforante du trabéculum (NPTS) avec implant d'acide hyaluronique réticulé (Skgel®).

Seize yeux de 16 patients présentant un glaucome primitif à angle ouvert ont été opérés de chirurgie non perforante du trabéculum (NPTS) et revus tous avec un follow-up minimum de trois mois.

Les **données démographiques** sont indiquées dans le *tableau 1*.

TABLEAU 1: DONNÉES DÉMOGRAPHIQUES

Étude prospective	3
Suivi minimum (mois)	
Nombre de patients	16
Nombre d'yeux	16
Hommes/femmes	12/4
Race blanche	16
Age moyen (années $\pm$ SD)	65 $\pm$ 13,5
Diagnostic: GPAO	16
Acuité visuelle pré-opératoire ( $\pm$ SD)	0,7 $\pm$ 0,35
Pression intra-oculaire pré-opératoire (mm Hg $\pm$ SD)	24,6 $\pm$ 5,45
Nombre de médicaments anti-glaucomateux pré-opératoires ( $\pm$ SD)	2,25 $\pm$ 0,86

**Les critères d'inclusion** de l'étude sont les suivants: patients présentant un glaucome primitif à angle ouvert ayant une pression intra-oculaire non contrôlée par le traitement médical et/ou présentant une progression des déficits du champ visuel.

**Les critères d'exclusion** sont les suivants: les glaucomes secondaires, les différents glaucomes congénitaux, les patients ayant subi une chirurgie ou un traitement laser minimum deux mois avant la sélection.

**Avant la chirurgie**, les patients ont subi les examens suivants :

Acuité visuelle avec correction éventuelle, biomicroscopie, gonioscopie, tonométrie à l'aplana-tion de Goldmann, champ visuel avec le programme G1 de l'octopus 101, analyse de la papille optique en biomicroscopie et par la tomographie laser confocale de Heidelberg (Heidelberg Retina Tomograph:HRT).

**Après la chirurgie**, ces examens ont été répétés après 1, 8 et 15 jours, ensuite, après 1 et 3 mois, excepté le champ visuel et l'analyse de la papille optique qui ont été réalisés seulement après trois mois.

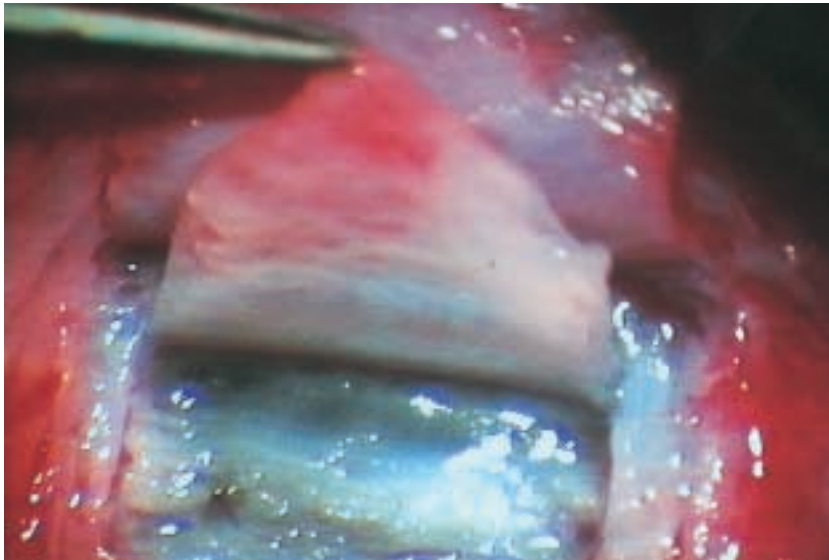


FIGURE 1: Réflexion du volet scléral profond et visibilité de l'éperon scléral et de la membrane trabéculo-descemetique perméable.

Tous les patients ont été opérés sous anesthésie générale et ont été suivis par les deux mêmes chirurgiens.

### III. TECHNIQUES CHIRURGICALES

1. Placement d'un fil tracteur cornéen (soie 8/0).
2. Dissection de la conjonctive et de la capsule de Tenon (base limbique de préférence)
3. Hémostase légère et sélective (cautère Storz 900 D 8201).
4. Incision et dissection du volet scléral superficiel de  $6 \times 5$  mm,  $250 \mu\text{m}$  d'épaisseur,  $1,5$  mm en cornée claire.
5. Incision et dissection du volet scléral triangulaire profond de  $4,5$  mm de côté. Son épaisseur est supérieure à  $600 \mu\text{m}$  afin de laisser une fine couche de sclère transclérale de plus ou moins  $50 \mu\text{m}$  au-dessus de la choroïde. Pour ce faire, on réalise une incision postérieure transfixiante de la sclère jusqu'à la choroïde et puis une dissection profonde à  $50 \mu\text{m}$  plus haut afin de se trouver dans le plan préciliaire.
6. Cette dissection est poussée vers l'avant jusqu'à l'éperon scléral, repère primordial car juste devant se trouve le canal de Schlemm.
7. Si on aborde cette région dans le plan correct ( $50 \mu\text{m}$  au-dessus du corps ciliaire), on enlève automatiquement le canal de Schlemm et le trabéculum juxtacanaliculaire.
7. Incision latérale de  $0,5$  mm en cornée claire et décollement du stroma cornéen de la membrane de Descemet (fig. 1) par traction douce de ce deuxième volet en s'aidant d'une pression douce sur la membrane de Descemet avec une éponge de cellulose ou en s'aidant du couteau crystal predescemetique approprié.
8. Visibilité aisée des deux ostias du canal de Schlemm.
9. Si on n'est pas dans le plan préciliaire, nécessité de réaliser un peeling de la paroi interne du canal de Schlemm et du trabéculum juxta-canaliculaire.
10. Percolation de l'humeur aqueuse à travers la fine membrane trabéculo-descemetique.
11. Section du volet scléral profond.
12. Mise en place de l'implant SK gel® dans la chambre intrasclérale (fig. 2) avec une éponge de cellulose. Cet implant sera éliminé après plus de six mois.
13. Recouvrement total de l'implant par le volet scléral superficiel suturé par 5 points de nylon 10/0 nœuds enfouis.

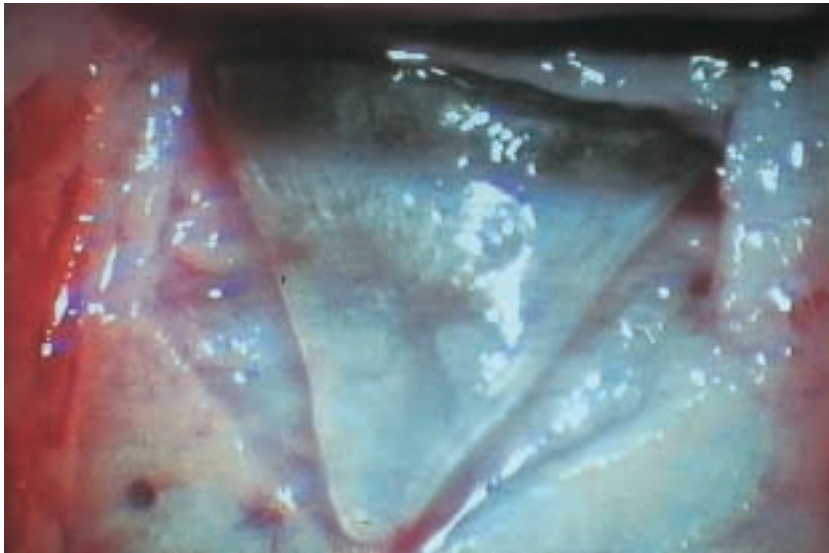


FIGURE 2: Implant Skgel® placé dans la chambre intra-sclérale et recouvrant en avant la membrane trabéculo-des-cemétique.

14. Suture étanche de la conjonctive et de la Ténon par un surjet au vicryl 8/0.
15. Injection sous-conjonctivale ou instillation d'antibiotique et de cortisone.

#### IV. TRAITEMENT POSTOPÉRATOIRE

1. Instillation de néomycine-polymyxin B sulfate et dexaméthasone (Maxitrol®) trois fois par jour pendant un mois et de flurbiprofène (Ocuflur®) trois fois par jour pendant trois mois minimum.
2. Nous n'avons pas réalisé de goniopuncture ni d'injection d'antimétabolites pendant le follow-up.
3. Si le patient développe une PIO supérieure à 21 mm Hg, il est traité par un collyre  $\beta$ -bloquant deux fois par jour et sera considéré comme un échec si la PIO reste supérieure à 21 mm Hg.

#### V. ANALYSE STATISTIQUE

- Le test de Student a été utilisé pour la comparaison des valeurs moyennes avec une probabilité significative  $\leq 0,005$ .
- La courbe de survie de Kaplan Meier a été utilisée pour la détermination du pourcentage de succès.

#### VI. RÉSULTATS PRÉLIMINAIRES TROIS MOIS APRÈS LA CHIRURGIE

##### A. L'ACUITÉ VISUELLE

Il n'y a pas eu de modification de l'acuité visuelle. Elle était de  $0,72 \pm 0,35$  avant la chirurgie et de  $0,68 \pm 0,33$  après celle-ci.

##### B. LA PRESSION INTRA-OCULAIRE

1. La pression intra-oculaire moyenne a diminué de  $24,63 \pm 5,45$  mm Hg à  $16,63 \pm 5,18$  mm Hg ( $p < 0,001$ ) (tableau 2).
2. Le nombre de médications a diminué de  $2,25 \pm 0,86$  à  $0,25 \pm 0,45$  ( $p < 0,001$ ).

TABLEAU 2:

PRESSION INTRA-OCULAIRE PRINCIPALE AVANT ET APRES LA CHIRURGIE NON PERFORANTE DU TRABÉCULUM AVEC IMPLANT Skgel®

Suivi 3 mois  
Nombre d'yeux 16

Pression intra-oculaire pré-opératoire mm Hg ± SD	Pression intra-oculaire post-opératoire mm Hg ± SD	Valeur P
24.63 ± 5.45	16.63 ± 5.18	< 0.001

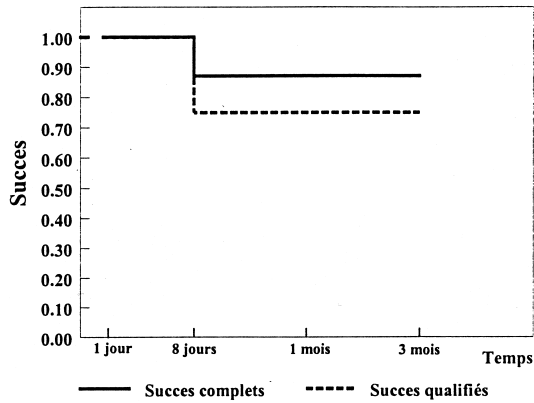


FIGURE 3: Probabilité de succès complets (— n = 12) et de succès qualifié (---- n = 14) en pourcentage en utilisant la courbe de survie selon la méthode de Kaplan-Meier dans la chirurgie non perforante du trabéculum avec implant Skgel.

3. Le pourcentage de patients ayant atteint une pression intra-oculaire < 20 mm Hg sans médications (succès total) a été de 75 %. Le pourcentage de patient ayant atteint une pression intra-oculaire < 20 mm Hg sans ou avec une médication a été de 87,5 % (succès qualifié) (fig. 3). Deux patients (12,5 %) ont été considérés comme un échec car la pression intra-oculaire obtenue avec une médication était respectivement de 23 mm Hg et 24 mm Hg.

4. La courbe de la pression intra-oculaire après 1 et 8 jours, 1 et 3 mois après la chirurgie chez tous les patients (n = 16), chez les patients bien contrôlés sans médication (n = 12) et chez les patients bien contrôlés sans

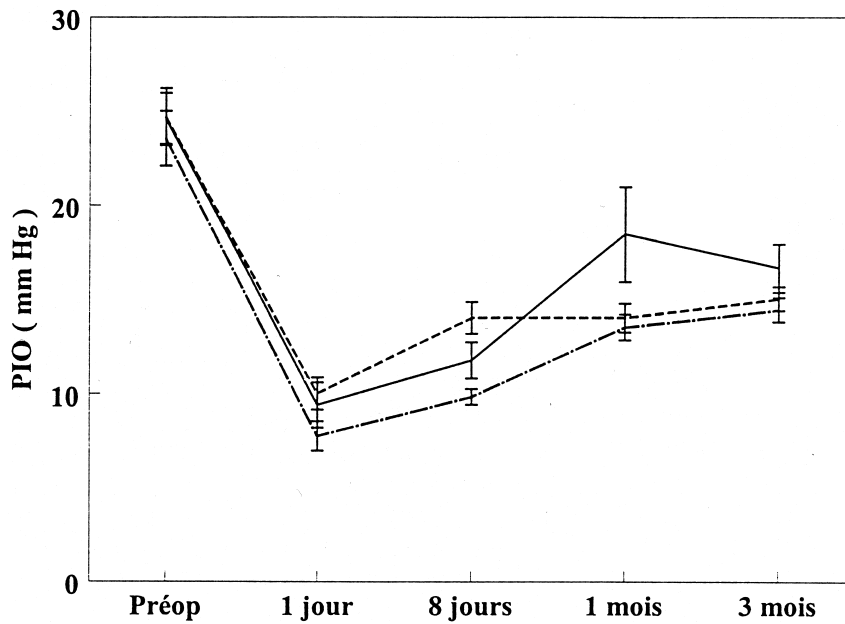


FIGURE 4: Pression intra-oculaire moyenne (mmHg) avant et après la chirurgie non perforante du trabéculum avec implant Skgel®.

— tous les patients (n = 16)  
---- succès qualifiés (n = 14)  
- . - . - succès complets (n = 12)

TABLEAU 3:

PRESSION INTRA-OCULAIRE MOYENNE AVANT ET APRES LA CHIRURGIE NON PERFORANTE DU TRABECULUM AVEC IMPLANT SKGEL

<i>Patients glaucomateux avec succès complet (n = 12)</i>		
Pression intra-oculaire pré-opératoire	Pression intra-oculaire post-opératoire (3 mois)	Valeur de p
mm Hg ± SD	mm Hg ± SD	
23.58 ± 5.05	14.42 ± 2.02	<0.001
<i>Patients glaucomateux avec succès qualifié (n = 14)</i>		
Pression intra-oculaire pré-opératoire	Pression intra-oculaire post-opératoire (3 mois)	Valeur de p
mm Hg ± SD	mm Hg ± SD	
24.71 ± 5.64	15.00 ± 2.39	< 0.001

et avec une médication (n = 14) est résumée dans la figure 4.

5. Chez les patients bien contrôlés sans médicaments (succès total), la pression intra-oculaire était de  $7,75 \pm 2,7$  mm Hg le premier jour post-opératoire, est remontée à  $13,5 \pm 2,39$  mm Hg après un mois, pour ensuite rester stable après trois mois ( $14,42 \pm 2,02$  mm Hg) (tableau 3).

### C. LA BULLE DE FILTRATION EXTERNE

Nous avons observé une filtration externe définie comme un léger bombé de la conjonctive au-dessus de la zone chirurgicale chez 6 patients sur 16.

### D. LES COMPLICATIONS

Dans cette première série, elles ont été peu nombreuses. Trois microperforations, un hyphéma, une hypotonie (PIO < 4 mm Hg). Nous n'avons pas observé de chambre antérieure virtuelle, de signe de Seidel, de décollement choroïdien, d'inflammation ni de fibrose externe.

## VII. DISCUSSION

Ces résultats préliminaires sont en agrément avec ceux obtenus par Sourdille et al. (8) un

an après cette même chirurgie réalisée sur 72 yeux.

- La pression intra-oculaire moyenne a diminué de  $26,3 \pm 5,22$  mm Hg à  $15,4 \pm 3,1$  mm Hg. Le premier jour post-opératoire, la PIO était de  $7,75 \pm 3,2$  mm Hg.

Un succès complet a été trouvé dans 72,2 % des cas avec une pression intra-oculaire finale de 14,2 mm Hg identique à celle obtenue après un mois montrant ainsi la stabilité des bons résultats.

Un succès qualifié a été trouvé dans 94,4 % des cas avec une pression intra-oculaire finale de 18,2 mm Hg.

Quatre yeux ont été considérés comme échec total (5,6 %).

Une filtration externe discrète est constatée dans 16,5 % des cas.

- Douze yeux sur 72 ont montré, en effet, un léger bombé de la conjonctive au-dessus du site chirurgical.

- Les complications trouvées sur les 72 yeux ont été les suivantes: 9 hyphémas de résolution rapide, un décollement choroïdien disparu après deux semaines, un décollement rétinien chez un patient myope réopéré avec succès. Il n'y a pas eu de chambre antérieure virtuelle, d'inflammation ni de fibrose externe.

## VIII. CONCLUSION

1. La chirurgie non perforante du trabéculum définie comme une scléro-kératectomie prédescemétique devrait devenir la chirurgie de choix dans le glaucome primitif à angle ouvert.

### SES AVANTAGES POTENTIELS SONT LES SUIVANTS:

- Présence d'une chambre antérieure de profondeur normale
- Pas d'hypotonie, pas de maculopathie
- Peu d'hyphéma
- Pas de réaction inflammatoire de la chambre antérieure
- Pas de bulle de filtration importante donc:
  - . pas de fibrose
  - . pas d'encapsulation

- . pas de "beblitis"
- . pas d'endophtalmie

#### SES DÉSAVANTAGES EXISTENT :

- Chirurgie difficile
  - Chirurgie longue
  - Chirurgie pour des patients bien sélectionnés.
- Donc, la trabéculéctomie reste actuellement l'intervention de choix pour une grande majorité de patients glaucomateux.

2. L'implant d'acide hyaluronique réticulé (Skgel®), matériau biocompatible, biodégradable, anti-inflammatoire et anti-fibrotique remplit parfaitement l'espace intrascléral créé par cette chirurgie et permet un bon contrôle de la pression intra-oculaire sans une filtration externe excessive puisque l'acide hyaluronique de sodium est l'agent pharmacologique de choix qui module la fibrose. L'utilisation de 5FU et MCC avec leur propres complications, pourra donc être évitée.

3. Cette étude préliminaire démontre que la chirurgie non perforante du trabéculum avec l'implant Skgel® permet d'obtenir un meilleur contrôle de la pression intra-oculaire avec peu de complications post-opératoires immédiates chez les patients porteurs d'un glaucome primitif à angle ouvert.

On pourrait espérer que le contrôle pressionnel sans médication obtenu après trois mois chez la majorité des patients restera stable à plus long terme.

4. Néanmoins, beaucoup de points restent à étudier et à éclaircir.

- . Améliorer la filtration interne et les voies physiologiques d'écoulement
- . Etablir un protocole chirurgical reproductible
- . Réaliser des études multicentriques prospectives
- . Redéfinir les indications
- . Obtenir des résultats à plus long terme
- . Comparer les résultats de cette chirurgie avec ou sans implant
- . Comparer les résultats de cette chirurgie avec ceux de la trabéculéctomie.
- . Diminuer la cicatrisation excessive du volet scléral.

#### RÉFÉRENCES

- (1) DEMAILLY P, JEANTEUR-LUNEL MN, BERKANI M et al. - La sclérectomie profonde non perforante associée à la pose d'un implant de collagène dans le glaucome primitif à angle ouvert. Résultats rétrospectifs à moyen terme. J. Fr. Ophtalmol. 1996; 11 : 659-666.
- (2) FYODOROV SN, KOSLOV VI, TIMOSHKINA NT et al. - Nonpenetrating deep sclerectomy in open angle glaucoma. Ophthalmosurgery 1990; 3:52-55.
- (3) GOLDMANN H - Summary: surgery of the glaucomas. Br. J. Ophthalmol. 1972; 56: 308.
- (4) KARLEN M et al. - Deep sclerectomy with collagen implant: medium-term results. Br. J. Ophthalmol. 1999; 83: 6-11.
- (5) KOSLOV VI, BAGAROV SN, ANISIMOVA SY et al. - Non penetrating deep sclerectomy with collagen. Ophthalmosurgery 1990; 3:44-46.
- (6) MERMOUD A et al. - Comparison of deep sclerectomy with collagen implant and trabeculectomy in open-angle glaucoma. J. Cataract Refract. Surgery 1999 ; 25: 323-331.
- (7) SANCHEZ E, SCHNYDER CC, SIEKENBERG M et al. - Deep sclerectomy: results with and without collagen implant. Int. Ophthalmol. 1997; 20: 157-162.
- (8) SOURDILLE Ph. et al. - Reticulated hyaluronic acid implant in nonperforating trabecular surgery. J. Cataract. Refract. Surgery 1999, 25: 332-337.
- (9) STEGMANN RC - Visco-canalostomy: a new surgical technique for open angle glaucoma. An Inst. Barraquer 1995; 25 : 229-232.
- (10) STEGMANN RC, PIENAAR A, MILLER D - Visco-canalostomy for open-angle glaucoma in black African patients. J. Cataract Refract Surgery 1999, 25 : 316-322.
- (11) ZIMMERMAN TJ, KOONER KS, FORD VJ et al. - Trabeculectomy vs nonpenetrating trabeculectomy: a retrospective study of two procedures in phakic patients with glaucoma. Ophthalmic Surg. 1984; 15:734-740.

.....

*Tirés à part:*

Dr J. COLLIGNON-BRACH  
Service d'Ophtalmologie  
Centre Hospitalier Universitaire  
Domaine du Sart Tilman  
B - 4000 LIEGE