

PROPOSITION DE VARIATIONS LOGIQUES DANS LA CHIRURGIE DU GLAUCOME

A. GALAND*

RÉSUMÉ

Quand une trabéculéctomie se tarit, c'est le plus souvent parce que le volet scléral s'est resoudé, alors que la trabéculéctomie elle-même est encore libre. Une excision dans le bord du volet paraît susceptible de maintenir la fistule. Les sclérectomies profondes n'entraînent pas le risque d'hypotonie grave qui est "l'autre risque" des trabéculéctomies. Mais les sclérectomies profondes, en étant non perforantes et sous volet superficiel suturé pourraient à long terme perdre leur effet hypotonisant. Je propose une sclérectomie profonde avec perforation contrôlée et volet superficiel échancré.

SUMMARY

When a trabeculectomy does not reduce the intraocular pressure, it is usually due to sealing of the scleral flap to the adjacent sclera, while the trabeculectomy itself remains open. A triangular excision in the scleral flap seems likely to keep the fistula in function. Deep sclerectomy does not lead to major hypotony, "the other complication" of trabeculectomy. However, the non perforating sclerectomy, under a sutured superficial scleral flap, could in the long term become inefficient. I propose a deep sclerectomy with controlled perforation under a notched superficial flap.

MOTS CLÉS

Trabéculéctomie, sclérectomie profonde.

KEY WORDS

Trabeculectomy, deep sclerectomy.

.....

* Service d'Ophtalmologie
CHU Sart-Tilman
B-4000 Liège

I. PROPOSITION D'UNE TRABÉCULECTOMIE AVEC EXCISION D'UNE PARTIE DU VOLET SCLÉRAL

Environ 20 % des trabéculéctomies classiques ne sont pas suivies d'un abaissement significatif de la tension intra-oculaire. Théoriquement, l'arrêt de la filtration peut se situer à 3 niveaux différents:

- 1) dans la trabéculéctomie, par l'enclavement de tissu irien (malgré l'iridectomie), par l'organisation d'un caillot, ou par cicatrisation directe.
- 2) au volet scléral, dont la face interne ou les bords peuvent se "ressouder" au tissu scléral adjacent.
- 3) dans l'épiscylère, sous forme d'une bulle enkystée.

En réintervenant sur des sites de trabéculéctomies non fonctionnelles, la dissection nous a montré à plusieurs reprises une fusion, étanche, des bords du volet scléral alors que le plan profond était non adhérent et que la trabéculéctomie elle-même était libre (Fig. 1).

Sans nier l'existence des autres types d'obstruction, ces observations me font proposer d'exciser, aux ciseaux, une portion triangulaire du volet scléral de manière à obtenir une zone qui ne pourra pas se cicatriser par première intention (Fig. 2, Fig. 3, Fig. 4).

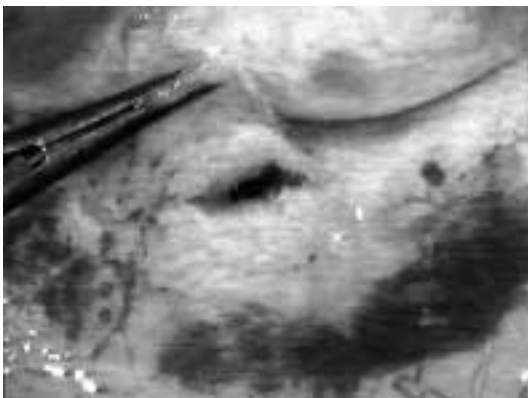

Fig 1: En réintervenant sur des sites de trabéculéctomies non fonctionnelles, on trouve souvent que le volet scléral était "soudé" alors que la trabéculéctomie proprement dite est encore libre.

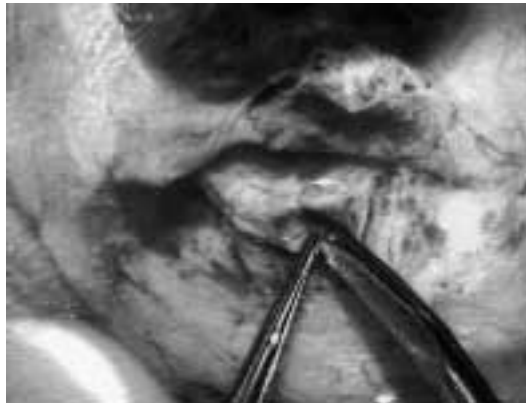

Fig 2: Excision dans le bord d'un volet scléral pour réduire le risque de cicatrisation hermétique à ce niveau. Les ciseaux échancrent le volet du côté droit.

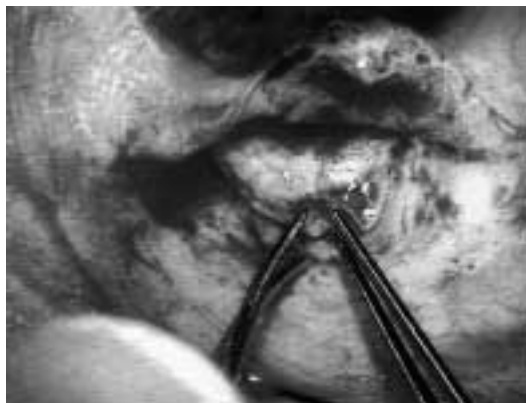


Fig 3: Excision dans le bord d'un volet scléral. Les ciseaux échancrent le volet du côté gauche.

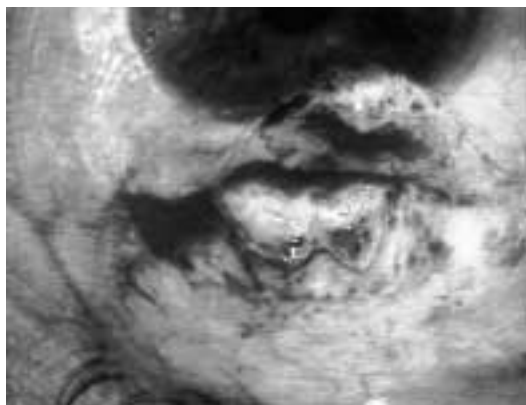


Fig 4: L'excision triangulaire obtenue dans le bord d'un volet scléral.

Après l'excision triangulaire, des sutures lâches (en nylon 10/0 ou en soie 8/0) sont disposées pour empêcher la rétraction ou le soulèvement du volet, en fonction de sa configuration finale. Mon expérience de ces trabéculectomies avec échancrure du volet scléral est jusqu'à présent de 13 cas, dont le suivi va de 2 à 23 mois. Il est donc trop tôt pour conclure à une meilleure efficacité de cette technique, mais le fait que la fistule ne s'est tarie que dans deux cas est assez encourageant.

II. PROPOSITION D'UNE SCLÉRECTOMIE PROFONDE SIMPLIFIÉE

LES COMPLICATIONS DE LA TRABÉCULECTOMIE

Il y a une trentaine d'années, la trabéculectomie selon Cairns s'est imposée comme procédé de choix dans la chirurgie du glaucome chronique. Sa qualité principale était d'être une fistule protégée, par opposition aux interventions qui réalisaient pour l'humeur aqueuse un passage direct de la chambre antérieure à l'espace sous-conjonctival (Elliot, Lagrange, Scheie, iridencleisis). La protection offerte par le volet scléral recouvrant la trabéculectomie réduisait les risques d'athalémie ou d'infection, mais était souvent la cause d'une obstruction de la fistule. Ce problème de cicatrisation a conduit à l'essai, puis à l'utilisation très (trop) répandue des anti-métabolites, principalement le 5-fluorouracile et la mitomycine C. L'usage de ces substances est délicat, pour ne pas dire aléatoire ou dangereux. En particulier, elles peuvent être responsables de fistules fonctionnant de manière excessive, avec bulles de filtration géantes, avasculaires, risquant la perforation et l'infection, sans compter les dommages que l'hypotonie induit sur le cristallin et la rétine (1,2,3). Le fonctionnement excessif définitif d'une trabéculectomie se trouvait parfois déjà avant la mode de l'application d'antimétabolites. Par ailleurs, la trabéculectomie est classiquement accompagnée d'une iridectomie périphérique, justifiée par deux considérations:

- 1° la racine de l'iris pourrait s'engager et boucher l'orifice de trabéculectomie. Le prolapsus de l'iris dans la découpe de l'angle est en tout cas fréquent en per-opératoire, alors que l'effet de décompression antérieure est maximal.
- 2° En cas d'inflammation postopératoire, les synéchies pupillaires pourraient créer un bloc pupillaire par séclusion. L'iridectomie périphérique est alors un court-circuit bienvenu pour l'humeur aqueuse.

Mais il se trouve que l'iridectomie périphérique est elle-même une cause importante d'inflammation postopératoire. Ceci est bien démontré par l'observation de réactions uvéales après iridectomie périphérique chirurgicale isolée (sans fistulisation) ou après iridotomie par laser (où aucune contamination n'est possible). En résumé, la trabéculectomie est une intervention qui est trop souvent suivie de complications, principalement, le fonctionnement insuffisant ou excessif et l'inflammation. On peut dès lors comprendre l'intérêt mondial envers les nouvelles opérations de glaucome que sont les sclérectomies profondes sous toutes leurs variantes.

PRINCIPES, AVANTAGES ET INCONVÉNIENTS DES DIVERS PROCÉDÉS DE CHIRURGIE NON PERFORANTE

Il a déjà été décrit de nombreuses variantes de microchirurgie non perforante, avec des dénominations évoquant leur étape principale: sclérectomie profonde, chirurgie trabéculaire non perforante, visco-canalostomie, sclérokératectomie prédescemetique. Les plus logiques de ces procédés sont détaillés par les co-auteurs de ce rapport dans leurs chapitres respectifs. On peut dire que le principe commun à ces interventions est d'obtenir une filtration de l'humeur aqueuse au travers d'une paroi scléro-cornéenne amincie et d'amener cette humeur aqueuse dans une "chambre de décompression" (ou "lac") qui correspond au tissu profond qui a été excisé (4-6).

Le maintien, anatomique et fonctionnel, de la chambre de décompression est susceptible d'être amélioré si l'on y a mis un implant de collagène ou d'acide hyaluronique réticulé (7-9).

La chambre de décompression pourrait être le siège d'une résorption et d'un retour de l'humeur aqueuse vers les voies veineuses. Cependant, comme le toit de la chambre de décompression est formé par un volet scléral superficiel, un passage de l'humeur aqueuse vers l'espace sous-conjonctival pourrait se produire dans un certain pourcentage des cas. L'opportunité de ce passage est discutée, certains auteurs la recherchant alors que d'autres préféreraient qu'il n'y ait jamais de bulle de filtration sous-conjonctivale, d'où les opinions différentes quant aux sutures du volet scléral superficiel.

Ces interventions non perforantes revendiquent toutes, à juste titre, d'éviter deux inconvénients de la trabéculotomie classique: l'hypotonie (voire l'hypothalamie) que la fistule peut créer et l'inflammation résultant de l'iridectomie périphérique. Revers de la médaille, les interventions non perforantes ne peuvent pas atteindre le taux de normalisation tensionnelle à long terme auquel la trabéculotomie classique nous avait habitué (10).

A côté de ces questions de sécurité / efficacité comparées, il faut savoir que la chirurgie non perforante est nettement plus difficile à réaliser que la trabéculotomie classique. La "learning curve" (courbe d'apprentissage) est plus longue et plus escarpée! En particulier, trois problèmes sont fréquents dans les procédés non perforants:

- 1° Ne pas observer la percolation de l'humeur aqueuse, ce qui fait penser que l'on n'a pas excisé suffisamment de tissu.
- 2° Créer des perforations inadvertantes soit lors de la dissection du volet profond, soit lors de l'excision finale du tissu prédescemetique.
- 3° Observer lors des premières semaines post-opératoires une incarceration de l'iris, contre le plan scléro-cornéen de la chambre de décompression, avec remontée tensionnelle.

La chirurgie non perforante est donc délicate et un peu aléatoire. Cet aspect des choses a conduit quelques chirurgiens à ne la faire que sous anesthésie générale. Je pense donc qu'il serait intéressant de disposer d'un protocole répondant aux conditions suivantes:

1. Être compatible avec une anesthésie topique, ce qui suppose une courte durée d'intervention. Le fait qu'il n'y ait pas d'iridectomie périphérique est positif, étant donné que l'iris reste sensible sous anesthésie topique.
2. Ne pas requérir une dissection profonde, c'est-à-dire réduire les risques de perforation et d'incarcération de l'iris.
3. Créer la filtration vers la chambre de décompression d'une façon répliquable, quasi quantifiable. Ceci est susceptible d'être obtenu par des ponctions, en nombre variable, au moyen d'aiguilles calibrées. Ces perforations contrôlées ont été décrites par E. Dahan, il y a quelques années, et adoptées par plusieurs chirurgiens dans les diverses propositions de sclérectomie profonde.

MATÉRIEL ET MÉTHODES

Au cours de 1999 et du premier semestre 2000, j'ai opéré 9 yeux atteints de glaucome primitif à angle ouvert selon le protocole suivant:

- Anesthésie topique par instillations péropératoires de BNX® (Smith and Nephew) et de lidocaïne 2 % avec adrénaline.
- Découpe aux ciseaux d'un volet conjonctival à charnière limbique, débutant à environ 5 mm du limbe et s'étendant sur une largeur d'environ 10 mm avec refends latéraux vers la cornée.
- Délimitation d'un volet scléral superficiel, débutant à environ 4 mm du limbe, et s'étendant sur une largeur d'environ 6 mm, soit en rectangle, soit sous une forme parabolique. Ce volet est disséqué au moyen d'un couteau arrondi ou d'une lame pointue (30°) à une profondeur d'à peu près un tiers de l'épaisseur sclérale.
- Si nécessaire, l'hémostase est faite par diathermie.
- Un deuxième volet scléral est disséqué dans les deux tiers restant de l'épaisseur sclérale, débutant à environ 2 mm en arrière de l'épéron scléral et s'étendant sur une largeur d'environ 4 mm. La forme de ce volet profond sera aussi soit rectangulaire, soit parabolique. La dissection de ce deuxième volet (avec les mêmes instruments que ceux utilisés pour tailler le premier volet) est prolongée de 2 mm environ dans le stroma cornéen.

Le fond scléro-cornéen qui est laissé en place doit être mince au point que l'on puisse voir facilement, par transparence, la partie externe du corps ciliaire puis la racine de l'iris, mais il ne faut pas qu'il y ait de perforation par la lame utilisée pour la dissection.

- Ce volet profond est excisé, au moyen des ciseaux capsulaires, le long de sa charnière antérieure, c'est-à-dire en coupant dans le tissu cornéen (Fig. 5).
- Des ponctions volontaires (on pourrait dire des perforations volontaires) sont réalisées au moyen d'une aiguille disposable 30 G juste à la jonction de l'éperon scléral et de la cornée, au nombre de 3 ou 4 sur la largeur du plan scléro-cornéen profond. La pointe de l'aiguille doit apparaître dans la chambre antérieure, si l'on retire un peu vers l'arrière le volet superficiel et la conjonctive qui sont réclinés sur la cornée pendant la réalisation de chaque ponction (Fig. 6 et Fig. 7).
- Le volet scléral superficiel est remis en place. Une ou deux sutures en nylon 10/0 sont placées pour empêcher la rétraction ou le redressement de ce volet, mais l'étanchéité n'est pas recherchée. Une excision partielle du volet scléral superficiel est d'ailleurs à envisager, comme nous l'avons décrite pour la trabéculotomie.
- La conjonctive est remise en place par un surjet ou quelques points séparés de suture résorbable (ou de soie 8/0 qui est dégradée et disparaît en quelques semaines).

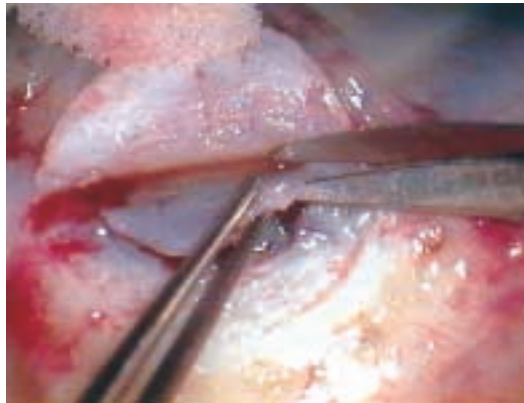


Fig 5: Proposition d'une sclérectomie profonde simplifiée. Excision du deuxième volet.

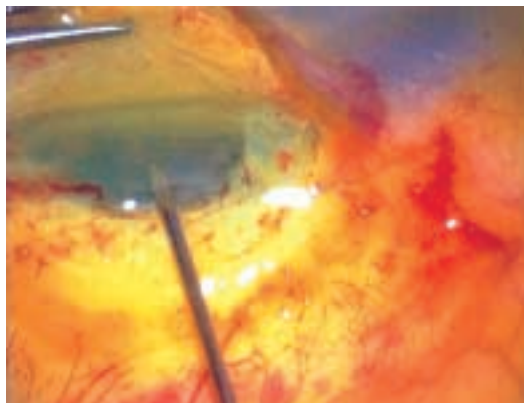


Fig 6: Proposition d'une sclérectomie profonde simplifiée. Perforations devant l'éperon scléral. De la fluorescéine a été instillée pour tester la filtration.

RÉSULTATS

Parmi les neuf cas opérés avec cette modalité de sclérectomie profonde, deux ont eu une perforation inadvertante, en disséquant le deuxième volet. Ces perforations inadvertantes étaient situées dans la zone scléro-cornéenne où les ponctions devaient être faites. Dans un cas, les ponctions n'ont pas été pratiquées. Dans l'autre, une solution de visco-élastique a été introduite par la perforation, de manière à éloigner la racine de l'iris et à reformer la chambre antérieure, puis les ponctions ont été réalisées. Huit des neuf cas ont été revus entre 2 et 3 mois postopératoires.

Quatre d'entre-eux ("50%") avaient une normalisation tensionnelle définie comme étant un

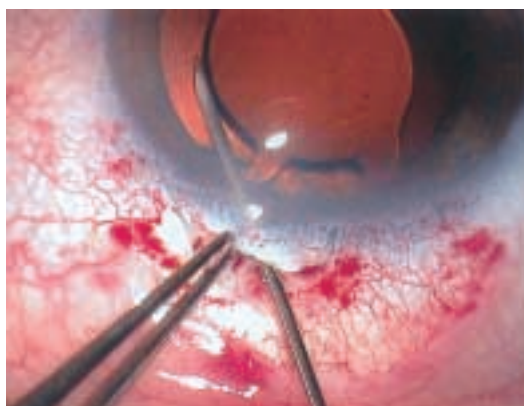

Fig 7: L'aiguille est conduite à travers le trabéculum et devient visible dans la chambre antérieure. Il s'agit ici d'une opération combinée: phaco-émulsification, implant pliable, sclérectomie profonde simplifiée.

chiffre d'aplanation inférieur à 22 mm Hg sans médication.

Un seul cas a présenté une complication, consistant en un important hyphéma alors qu'il n'y avait pas eu d'hémorragie durant l'intervention. Cet œil a eu une normalisation tensionnelle.

DISCUSSION

Cette sclérectomie profonde avec ponctions, dans sa forme actuelle, n'offre pas encore un effet hypotonisant suffisamment constant. Elle a en tout cas le mérite de pouvoir être faite sous anesthésie topique et d'être relativement rapide et peu invasive. En outre, on peut espérer qu'en pratiquant un nombre variable de ponctions, avec éventuellement des aiguilles de calibres différents, on arriverait à une certaine prédictabilité de la filtration.

L'excision partielle située sur le bord du volet scléral superficiel apparaît logique dans ce procédé également. En effet, aussi bien pour les sclérectomies profondes que pour les trabéculotomies classiques, le tarissement de la filtration est probablement souvent dû à une cicatrisation hermétique du volet scléral superficiel.

RÉFÉRENCES

- (1) DONOSO R., RODRIGUEZ A. – *Combined versus sequential phacotrabeculectomy with intraoperative 5-fluorouracil* – J. Cataract Refract. Surg. 2000; 26:71-74.
- (2) SIDOTI P.A., BELMONTE S.J., LIEBMANN J.M., RITCH R. – *Trabeculectomy with mitomycin-C in the treatment of pediatric glaucomas* – Ophthalmology 2000; 107:422-429.
- (3) ROTHMAN R.F., LIEBMANN J.M., RITCH R. – *Low-dose 5-fluorouracil trabeculectomy as*

initial surgery in uncomplicated glaucoma: long term followup - Ophthalmology 2000; 107:1184-1190.

- (4) FYODOROV S.N., IOFFE D.I., RONKINA T.I. – *Deep sclerectomy: technique and mechanism of a new antiglaucomatous procedure* - Glaucoma 1984; 6: 281-283.
- (5) STEGMANN R.C. – *Visco-canalostomy: a new surgical technique for open angle glaucoma* – An Inst. Barraquer 1995; 25: 229-232.
- (6) MERMOUD A., VAUDAUX J. – *Aqueous humor dynamics in non-penetrating filtering surgery (deep sclerectomy)* – ARVO abstract 4967. Invest. Ophthalmol. Vis Sci 1997; 38: S1064.
- (7) DEMAILLY P., JEANTEUR-LUNEL M.N., BERKANI M. et al. – *La sclérectomie profonde non perforante associée à la pose d'un implant de collagène dans le glaucome primitif à angle ouvert; résultats rétrospectifs à court terme* – Ophtalmologie 1995; 9: 666-670.
- (8) MERMOUD A., SCHNYDER C.C., SICKENBERG M. et al. – *Comparison of deep sclerectomy with collagen implant and trabeculectomy in open-angle closure glaucoma* – J. Cataract Refract. Surg. 1999; 25: 323-331.
- (9) SOURDILLE P., SANTIAGO P.Y., VILLAIN F. et al. – *Reticulated hyaluronic acid implant in non perforating trabecular surgery* – J. Cataract Surg. 1999; 25: 332-339.
- (10) DAHAN E., DRUSEDAL M. U.H. – *Non penetrating filtration surgery for glaucoma: Control by surgery only* – J. Cataract Refract. Surg. 2000; 26: 695-701.

.....

*Request for reprints:
Prof. A. Galand
Service d'Ophtalmologie
C.H.U. Sart Tilman
B-4000 Liège*