# SYNDROME D'ISCHÉMIE ORBITAIRE APRÈS INTERVENTION CHIRURGICALE SUR LE RACHIS. À PROPOS D'UN CAS

*S. TACHFOUTI*, A. KARMANE*,*
*H. EL MOUSSAIF, N. BOUTIMZINE*,*
*R. DAOUDI**

## RÉSUMÉ

La cécité uni-ou bilatérale est une complication rare mais gravissime de la chirurgie du rachis et survient plus fréquemment chez les sujets âgés. La perte de la vision peut être secondaire à une neuropathie optique ischémique, une occlusion de l'artère ou de la veine centrale de la rétine ou un accident vasculaire cérébral. Cette complication est souvent attribuée à l'hypotension artérielle, à un choc hémorragique, mais rarement à une compression prolongée du globe oculaire.
Nous rapportons une observation de syndrome d'ischémie orbitaire, associant une occlusion de l'artère centrale, une ophtalmoplégie et une exophtalmie constatée au décours d'une intervention chirurgicale sur le rachis dorsal, et discutons à travers cette observation les circonstances et les mécanismes d'apparition de cette complication.

## ABSTRACT

Uni- or bilateral blindness is an infrequent but severe complication after spinal surgery and typically occurs more frequently in elderly patients .The visual loss may be caused by ischemic optic neuropathy , central retinal artery or vein occlusion or cerebral stroke . It has often been attributed to various causes such as hemorrhagic shock, hypotension, coagulopathic disorders and embolism. However blindness as a surgical complication has rarely been described as a consequence of prolonged compression of the eye.

We report a clinical case of ischemic orbital syndrome associating central retinal artery occlusion, ophthalmoplegia and proptosis, caused by prolonged monocular compression following spinal surgery, and we review the circumstances leading to this dramatic complication.

## MOTS -CLÉS

Syndrome d'ischémie orbitaire, compression orbitaire, chirurgie du rachis

## KEY WORDS

Ischemic orbital syndrome, orbital compression, spinal surgery

.....

* *Service d'Ophtalmologie A, Hôpital des Spécialités, Rabat, Maroc*

*received: 03.01.07*
*accepted: 17.04.07*

## INTRODUCTION

Le syndrome d'ischémie orbitaire est une complication rare mais sérieuse de la chirurgie du rachis. L'ischémie qui en résulte est particulièrement grave car elle intéresse des structures très sensibles à l'anoxie, notamment la rétine, et aboutit souvent à la perte définitive de la vision.
Nous rapportons un cas d'ischémie orbitaire survenue après chirurgie sur le rachis dorsal .

## OBSERVATION

Monsieur D.M., âgé de 45 ans, sans antécédents généraux particuliers, notamment cardiovasculaires, a été opéré pour syndrome compressif de la moelle épinière secondaire à une tumeur médullaire au niveau de D1. L'intervention s'est déroulée sous anesthésie générale. Après induction et intubation oro-trachéale le patient est installé en décubitus ventral, la face reposant sur une têtière capitonnée, les appuis s'effectuant sur la région frontale , les rebords orbitaires externes et les saillies des os malaires.
L'intervention d'une durée de 4 heures s'est déroulée sans incidents. Le lendemain de l'intervention un important chemosis, avec œdème des paupières, exophtalmie et baisse de l'acuité visuelle ont été remarqués au niveau de l'œil gauche.
L'examen ophtalmologique confirme l'abolition de la vision avec perte de la perception lumineuse, pupille en mydriase, réflexe photomoteur direct aboli et consensuel présent. On note par ailleurs un important chemosis avec œdème des paupières, une discrète exophtalmie et une ophtalmoplégie totale (photo1). L'examen du fond d'œil montre une occlusion de l'artère centrale de la rétine avec œdème ischémique de la rétine et un aspect de la macula rouge cerise. L'examen de l'œil controlatéral est normal. Le diagnostic de syndrome d'ischémie orbitaire étant retenu, une corticothérapie à fortes doses per os a été alors instauré pendant deux semaines. L'évolution a été marquée par l'absence d'amélioration visuelle. L'examen ophtalmologique fait 3 semaines plus tard a montré un rétrécissement majeur des artères rétiniennes devenues filiformes avec engainement blanchâtre, une atrophie optique (photo 2) et une régression complète des autres signes locaux notamment l'ophtalmoplégie.

*Photo 1:* œdème palpébral , chémosis , discrète exophtalmie et ophtalmoplégie

## DISCUSSION

La cécité après intervention chirurgicale sur le rachis est une complication rare mais gravissime car souvent irréversible. Elle peut être secondaire à une neuropathie optique ischémique, plus rarement à une occlusion de l'artère ou de la veine centrale de la rétine. Différents mécanismes ont été évoqués, notamment l'hypotension artérielle, le choc hémorragique, les troubles de la coagulation et la compression directe et prolongée du globe oculaire, qui constitue une cause majeure de perte visuelle par occlusion de l'artère centrale de la rétine (5,8). Les facteurs de risques sont essentiellement la durée prolongée de l'intervention, l'hypertension artérielle, le diabète, le tabagisme et l'hyperviscosité sanguine(3).

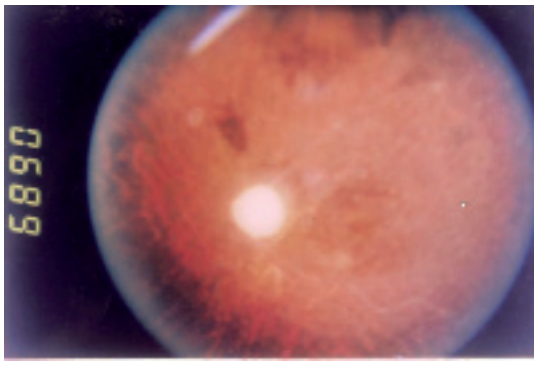

*Photo 2:* Atrophie optique avec vaisseaux rétiniens filiformes et engainés

Chez notre patient la compression directe du globe oculaire par la têtière utilisée pour maintenir la tête du malade, parait être le mécanisme expliquant l'occlusion artérielle, l'exophtalmie et l'ophtalmoplégie. En effet, la compression exercée sur le contenu orbitaire provoque un collapsus des artères et des veines orbitaires. Lorsque la pression se relâche, les vaisseaux se dilatent et il se produit une transsudation liquidienne à travers la paroi vasculaire, intéressant les structures orbitaires. Ainsi s'explique l'apparition de l'exophtalmie par augmentation du volume tissulaire par l'œdème, le chémosis et l'œdème palpébral observé chez notre patient. Ces manifestations sont transitoires y compris la paralysie oculomotrice qui est secondaire à l'ischémie dans le territoire des artères musculaires. Le rétablissement de la circulation permet souvent la récupération de la motilité oculaire (3). Par contre l'ischémie rétinienne entraîne une perte définitive de la vision. Les cellules sensorielles dégénérant après une brève période d'anoxie, la rétine ne resterait viable que pendant un centaine de minutes après l'occlusion totale de l'artère centrale de la rétine (4).
La pression directe sur le globe oculaire au décours de la chirurgie du rachis engendre une augmentation de la tension oculaire, qui peut être responsable d'une réduction de la pression de pression de perfusion artérielle favorisant l'ischémie rétinienne (1).

Halfon et coll rapportent 2 cas d'occlusion de l'artère centrale de la rétine associée à une ophtalmoplégie totale après chirurgie du rachis. Les auteurs soulignent le rôle de la compression directe du globe qui entraînerait une occlusion des vaisseaux orbitaires notamment l'artère centrale de la rétine et les artères ciliaires postérieures, à l'origine de l'ischémie rétinienne et du nerf optique (3).

Leibovitch décrit une observation d'ischémie orbitaire survenue après intervention sur le rachis dorsal, qui a été traité par une canthotomie externe et corticothérapie à fortes doses sans amélioration visuelle. L'auteur souligne l'intérêt de la surveillance peropératoire permettant le diagnostic et le traitement précoce de cette complication redoutable (6).

Stevens et coll , dans une étude portant sur 3450 patients opérés sur le rachis , relèvent 7 cas de cécité (0,2%) secondaire à une occlusion de la veine centrale de la rétine, une neuropathie optique ischémique ou à l'ischémie occipitale. Par ailleurs aucun cas d'occlusion de l'artère centrale de la rétine n'a été rapporté (10).

Le rôle de l'hypotension artérielle comme facteur favorisant l'occlusion de l'artère centrale de la rétine a été soulevé par de nombreux auteurs (5,3,7,11). Ce rôle est confirmé par les observations d'occlusion de l'artère centrale de la rétine au décours d'une anesthésie générale sous hypotension artérielle contrôlée en dehors de toute compression oculaire (2).

Les conséquences de la compression oculaire sont également bien connus en chirurgie ophtalmologique . En effet , la compression contrôlée préopératoire amène une meilleure hypotonie oculaire et améliore donc les conditions opératoires au cours de la chirurgie de la cataracte, en réduisant la pression de perfusion et donc la circulation sanguine du globe (9). Cette compression ne doit cependant pas être excessive en durée ou en intensité. Des cas d'occlusions artérielles ont été décrits après anesthésie rétrobulbaire avec compression prolongée (10 min ). Une compression manuelle ne dépassant pas 2 min, ou mieux encore un massage bidigital , permettent d'obtenir une hypotonie sans risque de compression du globe.

## CONCLUSION

Le syndrome d'ischémie orbitaire est une complication redoutable de la chirurgie extra-oculaire notamment du rachis avec position de décubitus ventral . Une protection adéquate du globe oculaire ainsi qu'une surveillance rigoureuse durant la chirurgie , permet d'éviter cet incident grave.

### RÉFÉRENCES


1) ATHIS F. – Incidents et accidents liés à l'installation et à la posture du malade pendant l'anésthésie générale. Ann. Anesth. Fr, 1981, 4, 393-402
2) DESCHARTRES S., BONIN P., ADENIS J.P. – Thrombose de l'artère centrale de la rétine au cours d'une anesthésie générale sous hypotension contrôlée. B .S.O .Fr, 1976, 76, 973-974
3) HALFON M. J., BONARDO P., VALIENSI S., ZAFFARONI M.C., PARDAL F.M.M., AYERZA D.R., EBNER R., ANDERSON P., REISIN R.C. – Central retinal artery occlusion and ophthalmoplegia following spinal surgery. Br J Ophthalmol, 2004, 88, 10, 1350-1351
4) HAYREH S.S., KOLDER H.E., WEIN G. T. – Central retinal artery occlusion and retinal tolerance time. Ophthalmology, 1980, 87, 75-78
5) KIM J., HILLS W.L., RIZZO J.F., ERGAN R.A., LESSELL S. – Ischemic optic neuropathy following spine surgery in a 16 year -old patient and a ten -year old patient. J Neuro-ophthalmol, 2006, 26, 1, 30-33
6) LEIBOVITCH I., CASSOU R., CAROLINE LAFOREST F., FRANZCO D.S. – Ischemic orbital compartment syndrome as a complication of spinal surgery in the prone position. Ophthalmology, 2006, 113, 105-108
7) MANFREDENI M., FERRANTE R., GILDONE A., MASSARI L. – Unilateral blindness as a complication of intraoperative positioning for cervical spinal surgery. J Spinal Disord, 2000, 13, 3, 271 -272
8) MARK M., STEVEN R. H., ARMEN J.B., CRAIG S. H., THEODORE A.W. – Visual loss as a complication of spine surgery: A review of 37 cases. Spine, 1997, 22, 12, 1325-1329
9) MERLE H. – Oblitération de l'artère centrale de la rétine au cours d'une intervention chirurgicale sur le rachis cervical. J Fr Ophtalmol, 1984, 17, 10, 603-607
10) STEVENS W.R., GLASER P.A., KELLEY S.D. – Ophthalmic complications after spinal surgery. Spine, 1997, 12, 1319-1324
11) YOSHIDA T., NAKAMURA M., MIKAYE Y. – Electrophysiological recovery after an ophthalmic artery occlusion during neurosurgery. Retina, 2006, 26, 112-113


.....


*Correspondance et tirés à part:*
*Dr TACHFOUTI S.*
*secteur 19, bloc 0, n°7,*
*Hay Riad*
*Rabat, Maroc*
*e-mail: s_tachfouti@hotmail.com*