LES GLAUCOMES AIGUS D'ORIGINE MÉDICAMENTEUSE

*SCHROOYEN M.**

ABSTRACT

Secondary angle-closure glaucoma with pupillary block can be related with anticholinergic drugs or sympathicomimetics $\alpha 1$.
Secondary angle-closure glaucoma with ciliary body oedema is predominantly related with Topiramate.

RÉSUMÉ

Le glaucome aigu par bloc pupillaire peut être provoqué par les médicaments ayant une action anticholinergique ou par les sympathicomimétiques $\alpha 1$.
Le glaucome aigu par œdème du corps ciliaire est essentiellement en relation avec le Topiramate.

KEY WORDS :

angle-closure glaucoma, pupillary block, ciliary body oedema, Topiramate, anticholinergic, sympathicomimetic.

MOTS-CLÉS :

glaucome par fermeture d'angle, bloc pupillaire, oedème du corps ciliaire, Topiramate, anticholinergiques, sympathicomimétiques.

.....

* *Service d'Ophtalmologie, Hôpital Erasme, Université Libre de Bruxelles, Bruxelles*

Le glaucome aigu peut être provoqué par certains médicaments soit par bloc pupillaire, soit par œdème du corps ciliaire.

GLAUCOME AIGU PAR BLOC PUPILLAIRE

Les muscles de l'iris (sphincter et dilatateur) exercent en semi-mydriase une force dont le vecteur postérieur a tendance à plaquer l'iris sur la face antérieure du cristallin. Ceci bloque le passage d'humeur aqueuse de la chambre postérieure à la chambre antérieure par la pupille provoquant un ballonnement antérieur de l'iris périphérique comme une voile gonflée par le vent, pouvant bloquer l'accès au trabéculum.

Pathophysiologie

Typiquement, le glaucome aigu par bloc pupillaire survient sur des yeux réunissant trois facteurs (9) :

- Une prédisposition anatomique, le petit segment antérieur, qui peut se caractériser par les éléments biométriques suivants : un volume de chambre antérieur réduit (environ 80 microlitres au lieu de 150 microlitres), une longueur axiale courte, un petit diamètre cornéen, un rayon de courbure cornéen postérieur court, une diminution de hauteur du sommet cornéen, une position antérieure du cristallin, une augmentation de courbure antérieure du cristallin, une augmentation d'épaisseur du cristallin, une insertion antérieure de l'iris au corps ciliaire.
- Le facteur âge intervient par augmentation de volume du cristallin, par sa position plus antérieure avec les années (la chambre antérieure diminue de profondeur de 0,01 mm par an) et par le fait d'une pupille plus miotique avec les ans. Ces facteurs augmentent les possibilités de contact iris-cristallin.
- Un facteur précipitant : la mydriase. La dilatation pupillaire modérée est la cause la plus importante de bloc pupillaire. Classiquement le bloc n'apparaît pas lorsque la pupille est en cours de dilatation sous l'effet d'agents topiques, la dilatation se faisant trop rapidement mais apparaît lors du retour lent à la taille normale, la pupille restant longtemps en semi-mydriase. Plusieurs situations peuvent précipiter la semi-mydriase : l'émotion, le stress, la douleur, la peur (effet sympathique), la pénombre (relâchement du sphincter), les médicaments topiques ou systémiques parasympathicolytiques (anticholinergiques) qui relâchent le sphincter pupillaire ou sympathicomimétiques α qui stimulent le dilatateur. D'autres facteurs précipitants possibles sont le miosis extrême et la position couchée sur le ventre.

Le traitement préventif consiste à pratiquer une iridotomie qui permet à l'humeur aqueuse de passer de la chambre postérieure à la chambre antérieure sans passer par la pupille.
L'enlèvement du cristallin empêche également tout bloc pupillaire levant théoriquement toute possibilité de contact iris-cristallin.

Rappel anatomique

La taille de la pupille est contrôlée par le système parasympathique (noyau d'Edinger-Westphal, nerf III, ganglion ciliaire, nerfs ciliaires courts) qui innerve le sphincter de la pupille (Figure 1) et par le système sympathique qui innerve le dilatateur de la pupille (1) : hypothalamus, tronc cérébral, colonne intermédiolatérale, 1er relais dans le centre cilio-spinal de Budge, passage près du sommet pulmonaire, chevauche l'artère sous-clavière puis accompagne la carotide interne dans le cou, 2ème relais dans le ganglion cervical supérieur à l'angle de la mâchoire, continue à longer la carotide puis la quitte au niveau de la loge caverneuse pour rejoindre la branche lacrymo-nasale du V puis les nerfs ciliaires longs, récepteurs noradrénergiques de type α au niveau du muscle dilatateur (Figure 1).

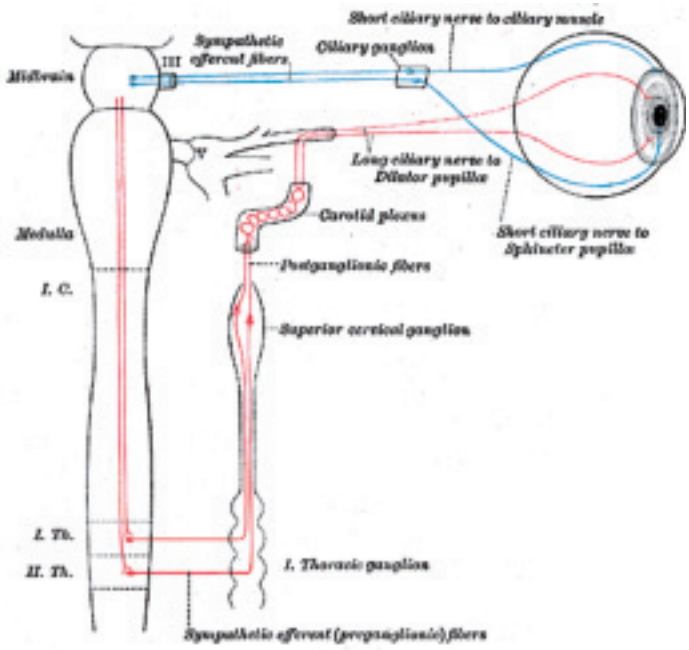

Figure 1 : Système pupillaire orthosympathique (en rouge) et parasympathique (en bleu)
Image extraite du "Gray's Anatomy of the human body", 1918

Médicaments anticholinergiques

Les médicaments parasympathicolytiques agissent en occupant le récepteur postsynaptique de l'acétylcholine. Ils sont dits anticholinergiques et provoquent un relâchement du sphincter de la pupille.

Les parasympathicolytiques utilisés en ophtalmologie sous forme de collyre sont :

Atropine®	*tropate de tropine*
Homatropine®	*mandélate de tropine*
Cyclopentol®	*cyclopentolate*
Tropicol®	*tropicamide*

Certains médicaments systémiques ont des effets anticholinergiques. C'est le cas des antihistaminiques H1. Les antihistaminiques H1 du groupe des phénothiazinylalkylamines (ex : Phénergan® *prométhazine*) et les dérivés benzhydrylés (ex : Diphenhydramine®) sont fortement anticholinergiques ; certains sont faiblement anticholinergiques et imposent la prudence (Fenistil® *dimétindène*, Polaramine® *dexchlorphéniramine*, Zyrtec® *cétirizine*).

Certains médicaments utilisés dans le traitement de l'asthme sont anticholinergiques : c'est le cas de l'*ipratropium* Atrovent®, *tiotropium* Spiriva®, et des associations *ipratropium + salbutamol* Combivent® et *ipratropium + fénotérol* Duovent®.

Les neuroleptiques dérivés des phénothiazines ont des effets anticholinergiques : Melleril® *thioridazine*, Dominal® *prothipendyl chlorhydrate*.

Les antiparkinsoniens suivants sont anticholinergiques : Akineton® *bipéridène chlorhydrate*, Artane® *trihexyphénidyle chlorhydrate*, Disipal® *orphénadine chlorhydrate*, Kémadrin® *Procyclidine chlorhydrate*, Tremblex® *dexetimide*

Les spasmolytiques anticholinergiques sont le Buscopan® *butylhyoscine* et la Viscéralgine® *tiémonium iodure.*

Les médicaments à usage urologique anticholinergiques sont les suivants : Ditropan® – Driptane® – Oxybutinine® *oxybutinine chlorhydrate*, Detrusitol® *toltérodine 1 tartrate*, Urispas® *flavoxate chlorhydrate*.
Les antidépresseurs tricycliques ont tous un effet anticholinergique : Anafranil® *clomipramine*, Pertofran® *désipramine*, Tofranil® *imipramine*, Tryptizol® – Redomex® *amitriptyline*, Prothiaden® *doselepine*, Sinequan® *doxépine.*
Certains antidépresseurs ne sont pas classés comme tricycliques mais ont un effet anticholinergique ou sont signalés comme nécessitant la prudence : Deanxit® *mélitracène+flupentixol* Dixeran® *mélitracène*, Efexor® *venlafaxine*, Lerivon® *miansérine*, Ludiomil® *maprotiline*, Trazolan® *trazodone*.
Les antidépresseurs les plus récents sont souvent des inhibiteurs sélectifs de la recaptation de la sérotonine (ISCRS). Ils ne sont pas anticholinergiques et ne présentent aucun danger.
Ex. : Cipramil®, Sipralexa®, Serlain®, Prozac®, Seroxat®.

!!! Théoriquement, les benzodiazépines n'ont pas d'activité anticholinergique et ne sont donc pas contre-indiquées contrairement à ce qui figure dans la notice du Xanax® *Alprazolam* et autres spécialités de type *Alprazolam* et dans la notice du Rivotril® *Clonazepam.*
Il semble que ce soit la Direction Générale du Médicament du Ministère de la Santé Publique qui a imposé aux firmes d'indiquer comme effet secondaire possible le glaucome aigu en référence aux notices américaines.

Médicaments sympathicomimétiques α

Le système sympathique utilise aux extrémités axonales la noradrénaline comme médiateur chimique, produit d'une longue chaîne métabolique commençant par la tyrosine, se continuant par la dopa et la dopamine avant de se terminer en noradrénaline et adrénaline.
La noradrénaline, l'adrénaline et la dopamine sont des catécholamines. Elles sont stockées à l'extrémité neuronale dans des vésicules. Suite à l'influx nerveux, les vésicules sont libérées dans l'espace synaptique d'où les catécholamines peuvent être recaptées (ceci est bloqué par la cocaïne) ou détruites par les COMET (catéchol-o-méthyl transférases). Dans la cellule présynaptique, les catécholamines peuvent être détruites par les MAO (monoamines oxydases).
Le récepteur post synaptique peut être de type α ou β ce qui explique la variété d'action de la noradrénaline en fonction des tissus (2) (Tableau 1).

Tableau 1 : *Effets systémiques et oculaires des récepteurs orthosympathiques α et β.*

	Récepteur : nor-adrénaline α-agoniste	*Récepteur : isoprénaline β-agoniste*
Effet oculaire	Vasoconstriction conjonctivale Mydriase (dilatation active) Amélioration de la facilité d'écoulement Diminution de la pression oculaire Blocage de l'angle et élévation de la pression oculaire dans le glaucome par fermeture de l'angle	Vasodilatation conjonctivale Pas d'effet pupillaire Diminution du débit aqueux Diminution de la pression oculaire
Effet général	Vasoconstriction (cutanée, rénale,…) Contraction de la capsule splénique Contraction pilomotrice Contraction du sphincter de la vessie Sécrétion des glandes salivaires	Récepteur β1 : Augmentation du rythme de la contractilité et de l'excitation cardiaque Récepteur β2 (salbutamol : agoniste) Vasodilatation (coronarienne, muscle du squelette,…) Relaxation bronchique Diminution de la motricité intestinale et urinaire Effet psychostimulant

Le récepteur α peut aussi être de type α1 ou α2.
Le dilatateur de la pupille présente des récepteurs α1. Seules les molécules sympathicomimétiques α1 stimulent le dilatateur de la pupille.

Sympathicomimétiques α vasoconstricteurs (ils ont un effet α1 et α2 et peuvent donc précipiter un glaucome)

Ce sont ceux contenant:
- de la *phényléphrine*: collyres: Phenylephrine®,Visadron®, Boradrine®, Zincfrin® ORL: Rhinathiol®, Rhini-san®, Vibrocil®, Rhinofluine®, Sulfaephrine®, Spraydil®;
- de l'*éphédrine* ou de la *pseudoéphédrine* ORL: Rinomar®, Vasocedine®, Actifed®, Cirrus®, Clarinase®, Niocitran®, Sinutab®, Endrine®, Ephedronguent®, Argyrophedrine®;
- des dérivés de l'*imidazoline*: collyres: Minhavez® – Naphcon® – ZincfrinA® *naphazoline*, Visine® *tetryzoline*, ORL: Deltarhinol® - Neofenox naphazoline® - Neusinol® - Priciasol® Sofraline® - Sofrasolone® *naphazoline*, Nasorhinathiol® - Nasasinutab® - Otrivine antirhinitis® - Rhinidine® - Xylometazoline EG® *xylométazoline*, Nesivine® – Rhinohumex® - Vickssinex® *oxymétazoline*, Dexarhinospray® - Rhinospray® *tramazoline*.

D'autres sympathicomimétiques α sont également utilisés en ophtalmologie pour le glaucome: Propine® *dipivéfrine*, Iopidine® *apraclonidine*. Ils ont également un effet α1 et α2 avec risque potentiel de glaucome.
Seul l'Alphagan® *brimonidine* est un α2 sélectif ne créant pas de mydriase et donc sans risque.
D'autres sympathicomimétiques α existent encore sur le marché: le Catapressan® *clonidine*, les antiparkinsoniens précurseurs de la dopamine: Prolopa®- Sinemet® *lévodopa*, les amphétamines Concerta® – Rilatine® *méthylphénidate*, Captagon® *fénétylline*, les antidépresseurs IMAO (inhibiteurs de la monoamine oxydase) empêchant la destruction de catécholamines dans les cellules présynaptiques Moclobémide®-Aurorix® *moclobémide* Nardelzine® *phénelzine*.

LE GLAUCOME AIGU PAR ŒDÈME DU CORPS CILIAIRE

Fraunfelder (3,4) a collecté une série de 115 cas de glaucome aigu associés au Topamax® *topiramate* faisant suite à d'autres publications sur le sujet (8,10)
Le Topamax® est utilisé comme antiépileptique mais aussi dans le traitement de la migraine, de la dépression, dans les désordres bipolaires et comme agent réducteur de poids (surtout aux USA).
Le tableau clinique se caractérise par un glaucome aigu par fermeture d'angle avec myopisation aiguë de –0.75 à plus de –9, une effusion uvéale, un œdème du corps ciliaire (tous deux démontrés par échographie à haute fréquence) et parfois accompagné de blépharospasme, de myokimies, de douleurs et de gonflements périoculaires, de nystagmus, de diplopie, de crises oculogyres et de sclérite.
C'est la bascule antérieure du corps ciliaire gonflé qui provoque le blocage de l'accès au trabéculum.
Sont considérés comme effets secondaires certains du Topamax les signes suivants: vision anormale, élévation aiguë de la tension oculaire, myopie aiguë, diplopie, nystagmus, chambre antérieure étroite avec fermeture d'angle.
Effets secondaires probables: blépharospasme, myokimies, crise oculogyre, effusion choroïdienne.
Effets secondaires possibles: anomalie oculaire congénitale, œdème périorbitaire, sclérite.
La fréquence d'apparition de la sclérite pourrait être sous-estimée et pourrait être mise en relation avec l'apparition d'effusion choroïdienne.

Le phénomène est rare, bilatéral, aigu survenant dans les deux semaines suivant le début du traitement.
L'iridotomie est inefficace. Le phénomène se résout par arrêt du Topamax® après quelques heures ou quelques jours.
Le Topamax® comporte un radical sulfamidé comme les sulfonamides, qui sont connus comme pouvant provoquer une myopisation aiguë avec, dans certains cas, un rétrécissement de la chambre antérieure. Il s'agit surtout des sulfonamides à effet diurétique : Hygroton® *chlortalidone*, Fludex® *lindapamide*, Diamox® *acétazolamide*, Aldactone® *spironolactone*.
Mais cette myopisation a été également décrite avec Bactrim® *sulfaméthoxazole*, Daonil® *glibenclamide*, Phenergan® *prométhazine*, Cedocard® *isosorbide*, Parlodel® *bromocriptine* Flagyl® *métronidazole*, Roaccutane® *isotrétinoïne*, Aspirine et Quinine.
Le glaucome aigu associé a été décrit pour le Diamox®, le Bactrim® (7) et la Quinine.
La myopisation serait due à l'œdème du corps ciliaire provoquant une relaxation zonulaire avec épaississement du cristallin et déplacement du plan iris-cristallin vers l'avant.
Hook et al (5) par étude utilisant l'A-Scan a montré que la myopisation est à 87% en relation avec l'épaississement du cristallin et à 13% en relation avec la bascule antérieure du plan iris-cristallin.
L'étiologie est inconnue. Certains auteurs suspectent une base allergique mais la réintroduction du médicament ne redéclenche pas nécessairement la réaction. Krieg et al (6) propose une hypothèse basée sur le métabolisme prostaglandines-thromboxane-leucotriènes. L'œdème ciliaire pourrait être dû aux prostaglandines (effet médiateur de l'inflammation et vasodilatateur). Certains arguments sont en faveur de cette hypothèse : certains sulfonamides diurétiques stimulent la synthèse de PGE2 ; de nombreux cas de myopisation aiguë sont décrits chez la femme enceinte, or le taux de prostacyclines PGI2 est élevé pendant la grossesse ; l'état infectieux se caractérise par une augmentation des PG (patients traités par Bactrim®, Aspirine, Flagyl®).
Le spasme du corps ciliaire (certains patients avec myopisation aiguë présentent des douleurs spastiques) pourrait être dû aux leucotriènes LTC4 LTD4 LTE4, agents spasmogéniques dont la synthèse serait accrue par blocage médicamenteux de la transformation d'acide arachidonique en PG et Thromboxane A2 (ex : Aspirine).
Le traitement du glaucome aigu par œdème du corps ciliaire consiste à arrêter le médicament en cause et à instaurer rapidement un traitement hypotenseur oculaire.
Les myotiques sont probablement contre-indiqués, pouvant précipiter un bloc pupillaire secondaire. L'iridotomie est inefficace.

RÉFÉRENCES

(1) BURDE R.M., SAVINO P.J., TROBE J.D. – Clinical decisions in neuro-ophthalmology. Mosby, St-Louis, Missouri, 1992 : 322-323.
(2) ETIENNE R. – Le traitement médical et chirurgical des glaucomes. Diffusion générale de librairie, Marseille, France, 1977 : 40.
(3) FRAUNFELDER F.W., FRAUNFELDER F.T., KEATES E.U. – Topiramate-associated acute, bilateral, secondary angle-closure glaucoma. Ophthalmology 2004 ; 111 : 109-111.
(4) FRAUNFELDER F.W., FRAUNFELDER F.T. – Drug-related adverse effects of clinical importance to the ophthalmologist. In : Am Acad Ophthalmol 2005 : 3-4.
(5) HOOK S.R., HOLLADAY J.T., PRAGER T.C., GOOSEY J.D. – Transient myopia induced by sulfonamides. Am J Ophthalmol 1986 ; 101 : 495-496.
(6) KRIEG P.H., SCHIPPER I. – Drug-induced ciliary body oedema : a new theory. Eye 1996 ; 10 : 121-126.
(7) POSTEL E.A., ASSALIAN A., EPSTEIN D.L. – Drug-induced transient myopia and angle-closure glaucoma associated with supraciliary choroidal effusion. Am J Ophthalmol 1996 ; 122 : 110-112.
(8) SANKAR P.S., PASQUALE L.R., GROSSKREUTZ C.L. – Uveal effusion and secondary angle-closure glaucoma associated with topiramate use. Arch Ophthalmol 2001 ; 119 : 1210-1211.
(9) STAMPER R.L., LIEBERMAN M.F., DRAKE M.V. – Angle closure glaucoma with pupillary block. In : Becker-Shaffer's ed. Mosby, St-Louis, Missouri 1999 : 216-285.

(10) THAMBI L., KAPCALA L.P., CHAMBERS W., NOURJAH P., BEITZ J., CHEN M., LU S. – Topiramate-associated secondary angle-closure glaucoma : a case series. Arch Ophthalmol 2002 ; 120 : 1108.

.....

Correspondance et tirés à part :

Dr M. SCHROOYEN
Service d'Ophtalmologie
Hôpital Erasme
Route de Lennik, 808
B- 1070 Bruxelles
Téléphone : 02/555.45.14
Fax : 02/555.67.37
E-mail : m.schrooyen@skynet.be