LES OEDÈMES MACULAIRES CYSTOÏDES (OMC)

*NEU F.**

ABSTRACT

Cystoid macular edema is a known side effect of different systemic and local medications. Nicotinic acid used as a hypolipemiant agent can cause cystoid macular edema. Local adrenergic antiglaucomatous drugs as well as prostaglandin analogs can induce cystoid macular edema especially if other risk factors, which will be discussed, are present. Benzalkonium chloride, a universal conservative agent, can also favour cystoid macular edema.

RÉSUMÉ

L'oedème maculaire cystoïde peut avoir une origine médicamenteuse. L'acide nicotinique, utilisé par voie systémique comme hypolipémiant, peut causer un œdème maculaire cystoïde. Par voie locale, les antiglaucomateux adrénergiques (Epinéphrine, Dipivéfrine) et les analogues des prostaglandines (Travoprost, Latanoprost, Bimatoprost) peuvent favoriser un œdème maculaire cystoïde surtout en présence d'autres facteurs de risque qui seront discutés. Le chlorure de Benzalkonium, conservateur des collyres omniprésent, est également incriminé dans l'apparition d'un œdème maculaire cystoïde surtout en postopératoire de la cataracte.

KEY WORDS :

cystoid macular edema, drug, toxicity.

MOTS-CLÉS :

œdème maculaire cystoïde, médicament, toxicité.

.....

* *Service d'Ophtalmologie, Hôpital Erasme, Université Libre de Bruxelles, Bruxelles*

DÉFINITION

L'œdème maculaire cystoïde (OMC) est une accumulation maculaire de liquide avec formation secondaire d'espaces kystiques.
L'œdème peut être intercellulaire au niveau de la couche plexiforme externe et nucléaire interne de la rétine ou intracellulaire au sein des cellules de Müller.
On distingue l'OMC clinique entraînant une baisse de l'acuité visuelle ou de la vision des contrastes et visible ophtalmologiquement et angiographiquement et l'OMC angiographique infraclinique qui n'affecte pas la vision.

DIAGNOSTIC

Le patient se plaint d'une baisse de la vision et parfois de métamorphopsies ou de scotome central.
L'examen de la rétine au biomicroscope met en évidence les logettes maculaires en rayon de roue. Elles sont souvent mieux visibles en rétroillumination.
L'OCT (optical coherence tomography) montre les logettes au sein de la couche plexiforme externe et nucléaire interne et parfois un petit décollement séreux de la fovéa (Figure 1).
L'angiographie à la fluorescéine objective, aux temps précoces, des fuites de la fluorescéine à partir des capillaires périfovéolaires et, aux temps tardifs une diffusion progressive d'aspect pétaloïde (Figures 2 et 3).

PATHOPHYSIOLOGIE

La pathophysiologie de l'OMC n'est pas encore établie clairement mais est sans doute multifactorielle.
La théorie la plus populaire implique l'inflammation intra-oculaire où intervient la cascade de l'acide arachidonique. Les prostaglandines libérées, par leurs effets vasoactifs, causeraient une rupture de la barrière hématorétinienne.
Une traction vitréomaculaire et un effet des rayons ultraviolets seraient également impliqués.
Les cellules gliales de Müller jouent sans doute un rôle clé dans la genèse de l'OMC.

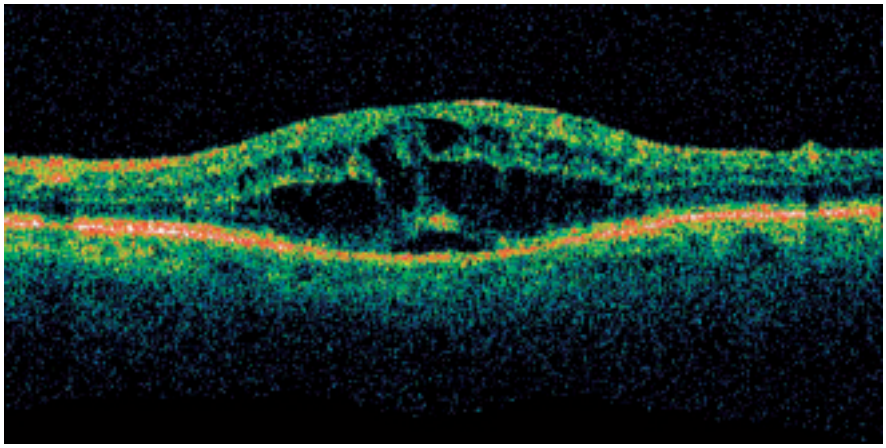

Figure 1 : Image OCT d'OMC : logettes visibles dans les couches plexiforme externe et nucléaire interne.

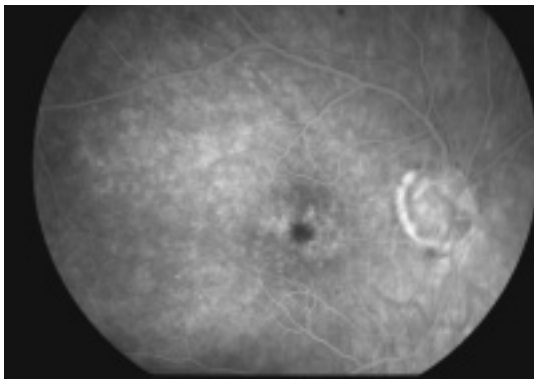

Figure 2: Fluoangiographie d'OMC au temps précoce – fuite de fluorescéine à partir des capillaires périfovéolaires.

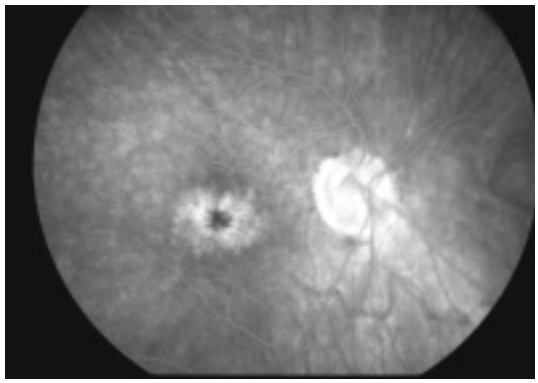

Figure 3: Fluoangiographie d'OMC au temps tardif – diffusion progressive de fluorescéine d'aspect pétaloïde.

ÉTIOLOGIES

Elles sont très nombreuses. *Les principales sont*:

- La rétinopathie diabétique
- Les occlusions veineuses rétiniennes
- Le syndrome d'Irvine Gass après chirurgie de la cataracte (après phacoémulsification, incidence 1-5%)
- Les membranes épirétiniennes
- Les pathologies vasculaires (maladie de Coats, télangiectasies)
- Les maladies dégénératives (DMLA, dystrophies rétiniennes, ...)
- Les uvéites
- Les médicaments:
  - ➢ Acide nicotinique
  - ➢ Traitement antiglaucomateux: adrénergiques, analogues des prostaglandines
  - ➢ Chlorure de Benzalkonium
  - ➢ Rosiglitazon.

LA MACULOPATHIE À L'ACIDE NICOTINIQUE

La niacine (acide nicotinique, nicotinamide, vitamine B3) est utilisée en supplémentation chez les personnes carencées en vitamine B3 (e.a, alcooliques) à des doses de 300 à 1000 mg/jour. Ainsi, les préparations Beviplex®, Beforplex® contiennent 100 mg de niacine par comprimé. Comme elle a des propriétés hypolipémiantes, elle est aussi utilisée dans le traitement de l'hypercholestérolémie familiale à des doses très fortes allant de 1,5 à 8 g/jour.
En Belgique, la seule préparation utilisée encore dans ce but est l'UcéminePP® (co à 100 mg) qui est en vente libre.
La maculopathie à l'acide nicotinique fut décrite par Gass en 1973 (2). Jusqu'en 2004, 71 cas furent rapportés. La maculopathie à l'acide nicotinique atteint préférentiellement les hommes (ratio homme-femme: 10:1). La pathologie est dose-dépendante et survient pour des doses dépassant 3 g/jour, prises pendant plusieurs semaines (1,3).
La maculopathie est réversible à l'arrêt de la niacine en 2 à 8 semaines.
Les caractéristiques décrites par Gass (2) sont des fins kystes radiaires fovéaux, un plissement radiaire de la limitante externe "sunburst", et un reflet fovéolaire jaunâtre.
L'angiographie à la fluorescéine dans cet OMC est particulière. En effet, aucune diffusion de la fluorescéine ne peut être mise en évidence. Le mécanisme invoqué de cette maculopathie est

une toxicité directe sur les cellules de Müller. D'autres pensent plutôt à une rupture sélective de la barrière hématorétinienne pour des molécules plus petites que la fluorescéine.
En 2002, Spirn et coll. (7) établissent les caractéristiques en OCT de la maculopathie à l'acide nicotinique. L'OCT objective en effet des kystes intrarétiniens plus nombreux et larges dans la couche plexiforme externe que dans la couche nucléaire interne.
Conduite à tenir : une évaluation ophtalmologique est requise chez les patients symptomatiques traités par de hautes doses d'acide nicotinique.

ŒDÈME MACULAIRE CYSTOÏDE ET MÉDICAMENTS ANTIGLAUCOMATEUX ADRÉNERGIQUES

La Dipivéfrine (Propine®) est une prodrogue de l'Epinéphrine (adrénaline). Ce collyre était utilisé couramment dans les années '80 pour le traitement du glaucome chronique à angle ouvert. De rares patients l'utilisent encore. C'est un agoniste adrénergique (α1 et ß2) non sélectif qui réduit la pression intra-oculaire grâce à une augmentation du flux uvéoscléral (relaxation du corps ciliaire ß-médiée) et une réduction de la sécrétion de l'humeur aqueuse (vasoconstriction α induite).
Un OMC typique est décrit dans 20-30% des yeux aphaques utilisant l'Epinéphrine. Il est réversible à l'arrêt du collyre. La pathophysiologie de l'OMC induite par l'Epinéphrine implique également les prostaglandines.
Miyake et coll. (4) émettent l'hypothèse que l'Epinéphrine stimulerait la synthèse de prostaglandines par l'uvée antérieure. Grâce au flux uvéoscléral augmenté, ces prostaglandines accéderaient plus facilement à la macula dans ces yeux aphaques où la pompe de Bito, qui enlève les prostaglandines, serait altérée.
La Phényléphrine qui est un alpha-agoniste pur n'a pas de toxicité maculaire décrite.

PSEUDOPHAKIC PRESERVATIVE MACULOPATHY

Cette entité fut décrite par Miyake et coll. en 2003 (5). Il s'agit d'un OMC angiographique survenant en postopératoire (à 5 semaines) chez des patients opérés de cataracte par phacoémulsification et exposés au chlorure de Benzalkonium.
Le chlorure de Benzalkonium est l'agent conservateur de presque tous les collyres antiglaucomateux, antiinfectieux et antiinflammatoires conservés.
Par des études cliniques, Miyake a montré que cet agent accélérait la rupture de la barrière hématoaqueuse et favoriserait l'incidence de l'OMC angiographique en postopératoire précoce de la cataracte.
Par des études expérimentales où des cellules épithéliales du cristallin en culture étaient exposées à du chlorure de Benzalkonium, Miyake a montré que ces cellules présentaient des altérations morphologiques et secrétaient des prostaglandines PGE2 et interleukines IL-1 et IL-6.
L'importance de cette maculopathie au chlorure de Benzalkonium en postopératoire précoce de la cataracte est certainement sous-estimée car l'OMC reste souvent infraclinique uniquement visualisable angiographiquement.
Il est sans doute utile d'utiliser des collyres non conservés dans le postopératoire des patients présentant des facteurs de risque locaux ou généraux pour développer un OMC.

OMC ET ANALOGUES DES PROSTAGLANDINES (PG)

Depuis la fin des années '90, les analogues des prostaglandines F2α Xalatan® (latanoprost), Travatan® (Travoprost), Lumigan® (Bimatoprost) sont devenus un traitement populaire du glaucome.
Ils réduisent la pression intra-oculaire via une augmentation du flux uvéoscléral.

Un OMC typique a été décrit chez 2-5% des patients utilisant ces collyres. L'OMC survient rapidement (quelques semaines) après l'introduction des analogues des PG et est réversible à l'arrêt en 2 à 4 semaines (8).
Miyake et coll. ont montré en 1999 (4), par une étude clinique expérimentale, que le Xalatan® en postopératoire précoce de la cataracte accélère la rupture de la barrière hématoaqueuse et favorise l'apparition d'un OMC angiographique.
L'OMC survient plus volontiers chez des patients présentant les facteurs de risque suivants : uvéite, membrane épirétinienne, diabète, occlusion veineuse, chirurgie de la cataracte compliquée, antécédent de vitrectomie, ...
Le mécanisme évoqué serait une stimulation de la synthèse de prostaglandines PGE endogènes et leur accès facilité vers la fovéa par le flux uvéoscléral augmenté.
Le rôle de l'agent conservateur est aussi évoqué.

CHIRURGIE DE LA CATARACTE CHEZ LE GLAUCOMATEUX TRAITÉ PAR ANALOGUES DES PROSTAGLANDINES

Il n'est certainement pas nécessaire d'arrêter le Xalatan®, Travatan®, Lumigan® chez tous les opérés de cataracte.
Cependant, si le patient présente un des facteurs de risque énumérés ci-dessus et/ou si la chirurgie fut compliquée (rupture de la capsule ; prolapsus irien, ..), la prudence s'impose.
Mieux vaut alors substituer les analogues des PG à d'autres collyres tout en sachant aussi que la chirurgie de la cataracte, à elle seule, entraîne souvent une baisse de la pression intra-oculaire de l'ordre de 3-4 mmHg.
D'autre part, si un opéré de la cataracte traité par Xalatan®, Travatan®, Lumigan® développe un OMC, arrêter le collyre suffit souvent et un traitement de l'OMC par Diamox® (acétozolamide) et AINS n'est souvent pas nécessaire.

OMC ET ROSIGLITAZON®

Les glitazones exercent un effet hypoglycémiant en diminuant la résistance à l'insuline et sont utilisées dans le traitement du diabète de type 2.
Jusqu'ici, 28 cas d'oedème maculaire ont été rapportés chez des patients utilisant ces médicaments (6). Il s'agissait surtout de patients associant ce médicament à l'insuline et présentant d'autres facteurs de risque (hypertension artérielle, néphropathie, rétinopathie diabétique proliférante, ...).

RÉFÉRENCES

(1) FRAUNFELDER F.W., FRAUNFELDER F.T., ILLINGWORTH D.R. – Adverse ocular effects associated with niacin therapy. Br J Ophthalmol 1995 ; 79 : 54-56.
(2) GASS J.D.M. – Nicotinic acid maculopathy. Am J Ophthalmol 1973 ; 76 : 500-510.
(3) MILLAY R.H., KLEIN M.L;, ILLINGWORTH D.R. – Niacin maculopathy. Ophthalmology 1988 ; 95 : 930-936.
(4) MIYAKE K., OTA I., MAEKUBO K., ICHIHASHI S., MIYAKE S. – Latanoprost accelerates disruption of the blood-aqueous barrier and the incidence of angiographic cystoid macular edema in early postoperative pseudophakias. Arch Ophthalmol 1999 ; 117 : 34-40.
(5) MIYAKE K., IBARAKI N., GOTO Y., OOGIYA S., ISHIGAKI J., OTA I., MIYAKE S. – ESCRS Binkhorst lecture 2002 : Pseudophakic preservative maculopathy. J Cataract Refract Surg 2003 ; 29 : 1800-1810.
(6) RYAN E.H. Jr, HAN D.P., RAMSAY R.C., CANTRILL H.L., BENNETT S.R., DEY S., WILLIAMS D.F. – Diabetic macular edema associated with glitazone use. Retina 2006 ; 26 : 562-570.

(7) SPIRN M.J., WARREN F.A., GUYER D.R., KLANCNIK J.M., SPAIDE R.F. – Optical coherence tomography findings in nicotinic acid maculopathy. Am J Ophthalmol 2003 ; 135 : 913-914.
(8) YEH P.C., RAMANATHAN S. – Latanoprost and clinically significant cystoid macular edema after uneventful phacoemulsification with intraocular lens implantation. J Cataract Refract Surg 2002 ; 28 : 1814-1818.

.....

Correspondance et tirés à part :

Dr F. NEU
Service d'Ophtalmologie
Hôpital Erasme
Route de Lennik, 808
B- 1070 Bruxelles
Téléphone : 02/555.45.14
Fax : 02/555.67.37
E-mail : francineu@belgacom.net