

---

# LES DOMMAGES VASCULAIRES RÉTINIENS

SEVILLA E.\*

---

## ABSTRACT

The use of interferon increased these last years. Cotton wool-spots, retinal hemorrhages, and microaneurysms are common manifestations of interferon retinopathy.

The frequency of this retinopathy is underestimated as it is often asymptomatic. Screening and a multidisciplinary approach are therefore recommended.

## RÉSUMÉ

L'utilisation de l'interféron a augmenté ces dernières années. Les nodules cotonneux, les hémorragies rétiniennes et les micro-anévrismes sont les manifestations les plus fréquentes de la rétinopathie à interféron. La fréquence de celle-ci est sous-estimée car elle est souvent asymptomatique. Il est donc recommandé de réaliser un dépistage et une prise en charge multidisciplinaire.

## KEY WORDS :

interferon, retinopathy, viral hepatitis, Ginkgo biloba.

## MOTS-CLÉS :

rétinopathie à l'Interféron, hépatite virale, Ginkgo biloba.

.....

\* Service d'Ophtalmologie, Hôpital Erasme, Université Libre de Bruxelles, Bruxelles

Nous ne parlerons ici que des atteintes vasculaires rétiniennes plus récemment décrites, comme lors du traitement par **interféron** ou lors de la prise de **ginkgo biloba**.

Mais nous devons toujours garder à l'esprit, les médicaments plus anciens, dont les atteintes nous ont été décrites dans un précédent rapport de la Société belge d'Ophtalmologie (1972): le sulfate de quinine, les alcaloïdes de l'ergot et les contraceptifs oraux.

## INTERFÉRON

L'interféron est une famille complexe de protéines naturelles dont les propriétés pharmacologiques sont antivirales, immuno-modulatrices, cytostatiques (entraînant un retard ou un arrêt de la division cellulaire) et antiangiogéniques.

Son action se fait directement sur les cellules tumorales mais aussi sur les cellules effectrices que sont les natural killers, les cellules T et les macrophages.

Plusieurs types d'interféron existent, les plus connus sont les  $\alpha$ ,  $\beta$ ,  $\gamma$ .

Chacune de celles-ci sont subdivisées en sous-types:  $\alpha$ 1a,  $\alpha$ 1b,  $\alpha$ 2a (Roferon®),  $\alpha$ 2b (IntronA®, Pegintron®); les  $\beta$ :  $\beta$ 1a (Avonex®, Rebif®),  $\beta$ 1b (Betaferon®); les  $\gamma$  (Immukine®).

La pégylation (combinaison d'une molécule de polyéthylène glycol à l'interféron standard) améliore la pharmacocinétique en donnant une forme retard dont la demi-vie est de 7 jours. Ceci permet à l'interféron pégylé d'être administré 1x/ semaine (contrairement à l'interféron standard qui doit être injecté 3x/ semaine).

La voie d'administration la plus utilisée est la voie sous-cutanée (mais il peut également être injecté en intramusculaire)

Les indications thérapeutiques sont de plus en plus nombreuses, notamment dans certaines tumeurs, comme le carcinome cellulaire rénal métastatique, le mélanome cutané, le sarcome de Kaposi, certains lymphomes et leucémies et dans l'hémangiomatose, mais son utilisation principale se fait dans les hépatites virales.

L'hépatite C chronique est une affection qui touche 4 millions d'individus aux Etats-Unis et 170 millions dans le monde. C'est la maladie hépatique la plus fréquente aux Etats-Unis et est responsable d'une importante morbidité (20% cirrhose qui évolueront dans 20% des cas vers la décompensation hépatique et dans 20 autres % vers le carcinome hépatique) et mortalité (8000-10.000 décès par an dans une étude réalisée en 2000).

La combinaison d'Interféron alpha et de Ribavirine® (antiviral) permet de diminuer efficacement la charge virale.

### EFFETS SECONDAIRES DE L'INTERFÉRON

Les effets secondaires de l'interféron sont très nombreux, le plus fréquent est le syndrome grippal (malaise, frissons, myalgies, céphalées). Il peut débuter déjà 2 heures après l'injection et persister pendant 24 heures (dans une étude réalisée en 1996 sur 987 patients traité par interféron pour une hépatite C chronique, 310 patients présentaient ce syndrome grippal).

Les autres systèmes atteints sont: dermatologique (douleur au point d'injection, nécrose cutanée), psychiatrique (insomnie, trouble de la mémoire, irritabilité, dépression), gastro-entérologique (diarrhée, nausées, vomissements et anorexie), et également des dysfonctionnements thyroïdiens.

Au niveau ophtalmologique, Ibeke et coll (4) ont décrit le premier cas de rétinopathie à interféron (1990), qui associe nodules cotonneux, hémorragies rétiniennes et microanévrismes.

Dans les années qui ont suivi, d'autres cas d'atteintes oculaires ont été rapportés: neuropathie optique ischémique, œdème papillaire, exophtalmie aiguë, hémorragie sous-conjonctivale, œdème maculaire cystoïde et occlusions vasculaires rétiniennes (artérielle ou veineuse).

### LA RÉTINOPATHIE À INTERFÉRON ALPHA: (1) (FIG. 1 ET 2)

La rétinopathie à interféron alpha se voit dans 18 à 86%, selon les études. En pratique, elle est souvent sous-estimée.

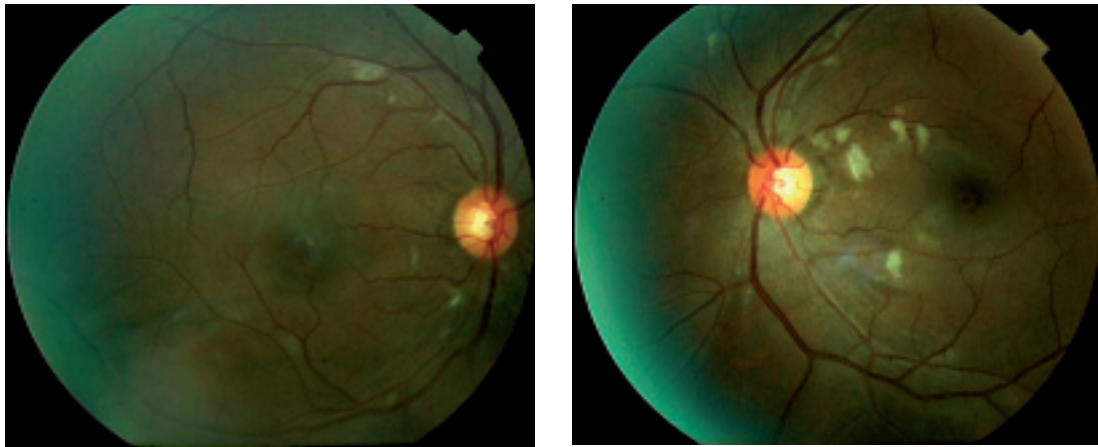


Fig. 1a et 1b: H 40 ans, hépatite C chronique traitée depuis 2 mois par IFN alpha pégylé + Ribavirine. Exsudats cotonneux le long des arcades vasculaires et au niveau du pôle postérieur des 2 yeux; a) oeil droit, b) oeil gauche.

Elle peut déjà apparaître après 2 à 3 semaines de traitement.

Ce délai d'apparition peut s'étendre jusqu'à plusieurs mois après le début du traitement.

Les zones touchées sont le pôle postérieur et les alentours du nerf optique, soit uni-, soit bilatéralement.

Le plus souvent, elle est asymptomatique et se résout sans séquelles.

Mais, parfois, elle sera symptomatique, et pourra entraîner une diminution définitive de l'acuité visuelle.

La résolution de la rétinopathie à Interféron est possible lors de la diminution ou lors de l'arrêt du traitement mais peut également se voir spontanément même si le traitement est poursuivi.

Les récurrences pendant le traitement sont possibles.

#### ETIOPATHOGENÈSE

L'étiopathogenèse de cette rétinopathie à interféron est encore peu claire (1).

Une augmentation des dépôts de complexes immuns du complément C5a activé, entraînant une infiltration leucocytaire, une activation des leucocytes causant une augmentation de l'adhérence à l'endothélium vasculaire et un blocage des capillaires rétinien, et un effet possible de l'interféron sur la fonction des cellules endothéliales via le réseau des cytokines, sont les trois hypothèses qui ont été émises depuis quelques années.

#### FACTEURS DE RISQUES

Les patients de > 45 ans, l'hypertension artérielle, le diabète et l'utilisation d'Interféron pégylé (1, 3, 5), augmentent le risque de survenue de cette rétinopathie.

#### SUGGESTIONS POUR LE SUIVI

Un fond d'œil dilaté doit être réalisé avant le début du traitement, idéalement chez tous les patients, et doit être répété si le patient se plaint d'une diminution de l'acuité visuelle.

Ce suivi doit se réaliser plus attentivement chez les patients qui présentent une hypertension artérielle ou un diabète : des contrôles supplémentaires doivent être faits à 1 mois après le début et ensuite tous les 2-3 mois pendant toute la durée du traitement.

Il est également important de se rappeler que ce suivi doit toujours faire partie d'une prise en charge multidisciplinaire.

## GINKGO BILOBA : TANAKAN<sup>®</sup>, TAVONIN<sup>®</sup>, MEMFIT<sup>®</sup>

Le Ginkgo Biloba est une des herbes médicinales les plus populaires aux Etats-Unis (2). Il présente des propriétés anticoagulantes, antiplaquettaires et vasodilatatrices. Il présenterait des bénéfices thérapeutiques dans la démence, les maladies occlusives périphériques et les troubles de l'équilibre. Il est également utilisé dans les acouphènes, l'asthme, et l'angor. Des tendances hémorragiques ont été décrites au niveau neurologique (hémorragies sous-arachnoïdiennes, et hématomes sous-duraux), et au niveau ophtalmologique (hémorragies rétiniennes et hyphéma spontané). Il est dès lors déconseillé de l'utiliser chez des patients sous coumariniques ou sous aspirine.

### RÉFÉRENCES

- (1) D'ALTEROCHE L., MAJZOUB S., LECUYER A.-I., DELPLACE M.-P. et BACQ Y. – Ophthalmologic side effects during alpha-interferon therapy for viral hepatitis. *J Hepatology* 2006; 44: 56-61.
- (2) FRAUNFELDER F.W. – Ocular side effects from herbal medicines and nutritional supplements. *Am J Ophthalmol* 2004; 138: 639-647.
- (3) HASSANEIN T., COOKSLEY G., SULKOWSKI M., SMITH C., MARINOS G., LAI M.Y., PASTORE G., HORTA E., VALE A., WINTFELD N., GREEN J. – The impact of peginterferon alpha-2a plus ribavirine combination therapy on health-related quality of life in chronic hepatitis C. *J Hepatology* 2004; 40: 675-681.
- (4) IBEKE T., NAKATSUKA K., GOTO M., IBEKE T., NAKATSUKA K., GOTO M., SAKAI et KAGEYAMA S. – A case of retinopathy induced by intravenous administration of interferon. *Folia Ophthalmol Jpn (Ganka-Kiyo)* 1990; 41: 2291-2296.
- (5) SCHULMAN J.A., LIANG C., KOORAGAYALA L.M. et KING J. – Posterior segment complications in patients with hepatitis C treated with interferon and ribavirine. *Ophthalmology* 2003; 110: 437-442.

.....

*Correspondance et tirés à part:*

Dr E. SEVILLA  
Service d'Ophtalmologie  
Hôpital Erasme  
Route de Lennik, 808  
B- 1070 Bruxelles  
Téléphone: 02/555.45.14  
Fax: 02/555.67.37  
E-mail: [estelle.sevilla@scarlet.be](mailto:estelle.sevilla@scarlet.be)