

---

# LES MÉDICAMENTS RÉTINOTOXIQUES

---

## INTRODUCTION

La toxicité médicamenteuse au niveau du pôle postérieur peut être classée en fonction de la structure rétinienne affectée (Tableau 1). Néanmoins, certains médicaments peuvent engendrer plusieurs types de toxicité comme, par exemple, les agents chimiothérapeutiques cisplatine et carmustine, responsables d'atteinte de l'épithélium pigmentaire et de lésions vasculaires. Une description détaillée des médications récentes utilisées en pratique journalière et non décrites dans le rapport de 1972 est reprise.

### TABLEAU 1 : TOXICITÉ RÉTINIENNE

1. Atteinte de l'épithélium pigmentaire rétinien
  - Phénothiazines
  - Sulfate de Quinine
  - Thioridazine
  - Clofazimine
  - Chlorpromazine
  - Deferoxamine
  - Chloroquine et Hydroxychloroquine
  - Cisplatine et Carmustine
2. Atteinte vasculaire
  - Sulfate de Quinine
  - Aminoglycosides
  - Interféron
  - Dérivés de l'ergot
  - Talc
  - Contraceptifs oraux
  - Phénylpropanolamine
  - Cisplatine et Carmustine
3. Œdème maculaire cystoïde
  - Épinéphrine
  - Latanoprost
  - Acide nicotinique
4. Rétinopathie cristalline
  - Tamoxifène
  - Canthaxanthine
  - Talc
  - Nitrofurantoïne
  - Methoxyflurane
5. Divers
  - Corticoïdes et Choriorétinite séreuse centrale

---

# RÉTINE ET ÉPITHÉLIUM PIGMENTAIRE - LE POINT SUR LES ANTIPALUDÉENS DE SYNTHÈSE

*VANHEESBEKE A. \*, \*\**

---

## ABSTRACT

The antimalarial agents Chloroquine and Hydroxychloroquine are used for the treatment of inflammatory disorders such as rheumatoid arthritis and lupus erythematosus.

The first published reports of retinal toxicity appeared in 1959.

Despite a low incidence for low doses and a short period of time, a regular ophthalmological screening is recommended to detect this maculopathy early.

High risk criteria are: > 3 mg/kg/d of Chloroquine or > 6.5 mg/kg/d of Hydroxychloroquine, duration of treatment > 5 years, obesity, renal or hepatic disease, old age or pre-existing macular disease.

Annual screening, and in some cases every 6 months, is recommended for high risk patients. Low risk patients will have an ophthalmologic examination every 18 months. The baseline examination includes visual acuity, Amsler grid, biomicroscopy, automated perimetry (central 10 degrees), color vision testing and fundus.

Fluoroangiography and (multifocal) electroretinography should be considered if baseline screening is doubtful or if toxicity is suspected.

If relative paracentral bilateral scotomas or subtle alterations of retinal pigmentary epithelium are documented, the drug should be stopped. The collaboration with the internist and good information to the patient are necessary.

## RÉSUMÉ

Les antipaludéens de synthèse, reprenant la Chloroquine et l'Hydroxychloroquine, sont indiqués dans des pathologies inflammatoires telles que l'arthrite rhumatoïde ou le lupus. Les premières descriptions de toxicité rétinienne, dues à ces substances, remontent à 1959.

Bien que l'incidence soit basse pour de faibles doses et de courte durée de traitement, une surveillance ophtalmologique de ces patients s'impose afin de la détecter au stade le plus précoce. Les facteurs de haut risque à développer cette maculopathie sont les doses de Chloroquine > 3 mg/kg/jour et d'Hydroxychloroquine > 6,5 mg/kg/jour; la durée de traitement > 5 ans (y compris les traitements antérieurs), l'obésité, une atteinte rénale ou hépatique. L'âge et une pathologie maculaire préalable imposeront aussi une plus grande prudence.

Le suivi des patients à faible risque sera réalisé tous les 18 mois tandis qu'il sera annuel chez les patients à haut risque voire semestriel dans certains cas.

Il repose sur la réalisation d'un bilan de base associant acuité visuelle, grille d'Amsler, examen à la lampe à fente, champ visuel 10:2, vision des couleurs et fond d'œil.

.....

\* Service d'Ophtalmologie, Hôpital Erasme, Université Libre de Bruxelles, Bruxelles, Belgique

\*\* Service d'Ophtalmologie, R.H.M.S. Baudour, Belgique

La fluoroangiographie et l'électrorétinogramme (multifocal) complètent les examens de base si ceux-ci sont d'interprétation difficile ou afin d'étayer une suspicion d'intoxication. Dès l'apparition de scotomes relatifs paracentraux bilatéraux voire de remaniements légers de l'épithélium pigmentaire rétinien, le traitement sera arrêté. La collaboration de l'interniste et l'information du patient sont nécessaires.

**KEY WORDS :**

Hydroxychloroquine, Chloroquine, drug toxicity, drug retinopathy.

**MOTS-CLÉS :**

Hydroxychloroquine, Chloroquine, toxicité médicamenteuse.

Les substances médicamenteuses entraînant des altérations de l'épithélium pigmentaire rétinien reprennent les phénothiazines, telles que la Thioridazine et la Chlorpromazine mais qui ne sont plus commercialisées. Quant aux antipaludéens de synthèse, ils justifient une attention plus particulière dans la mesure où des modalités de surveillance sont définies. Enfin, certains médicaments anticancéreux tels que Vincristine et Carmustine sont incriminés.

## 1. LES ANTIPALUDÉENS DE SYNTHÈSE

Ce groupe de substances reprend la Chloroquine commercialisée sous le nom de Nivaquine® et l'Hydroxychloroquine commercialisée sous le nom de Plaquenil® en Belgique par la firme SANO-FI-AVENTIS.

La Chloroquine a initialement été prescrite pour la prévention et le traitement de la malaria. Sont ensuite venues, avec l'Hydroxychloroquine, des indications dans les pathologies inflammatoires telles que l'arthrite rhumatoïde ou le lupus.

Ces substances peuvent avoir des effets secondaires oculaires au niveau de la cornée, surtout lors de surdosages (4). En effet, des dépôts vermiformes peuvent être observés qui, en général, n'ont pas de conséquence visuelle. Par contre, l'altération maculaire peut mener à une perturbation sévère de la vision centrale.

La première description de la toxicité maculaire due à la Chloroquine remonte à 1959 et celle due à l'Hydroxychloroquine à 1967.

La Chloroquine est en général considérée comme plus toxique. Il y a, en effet, davantage de cas décrits de maculopathie attribuée à celle-ci plutôt qu'à l'Hydroxychloroquine mais il n'existe cependant pas d'étude comparative (1).

L'importance de la surveillance repose sur la détection d'une toxicité précoce avant l'installation de lésions irréversibles et sévères.

### SYMPTOMATOLOGIE

Les patients, atteints de maculopathie aux antipaludéens de synthèse, peuvent être asymptomatiques. Certains peuvent se plaindre de difficulté à la lecture, de photophobie, de photopsie voire cyanopsie, de troubles de la vision éloignée ou de scotomes centraux (9).

### CLINIQUE

L'atteinte maculaire est bilatérale. Une maculopathie unilatérale est un critère insuffisant de diagnostic.

Dans un premier temps, apparaîtra une irrégularité de l'épithélium pigmentaire maculaire menant à une dépigmentation centro-maculaire avec épargne fovéolaire (4). Ceci correspond à la fameuse maculopathie en "œil de bœuf" (Fig. 1). Cet aspect peut être plus difficilement observable au fond d'œil chez les sujets peu pigmentés.

L'extension va se faire vers une fine granularité de la rétine, une atrophie de l'épithélium pigmentaire, une atrophie rétinienne, un amincissement de la vascularisation voire une pâleur du nerf optique. Il s'en suit dès lors une perte d'acuité visuelle, une altération de la vision périphérique et de la vision nocturne pouvant, dans ces stades ultimes, imposer le diagnostic différentiel avec une rétinite pigmentaire (13).

### DÉFINITION DE LA TOXICITÉ

Easterbrook, se basant sur la grille d'Amsler et le champ visuel, a proposé la présence d'un défaut bilatéral reproductible permanent aux deux tests (2).

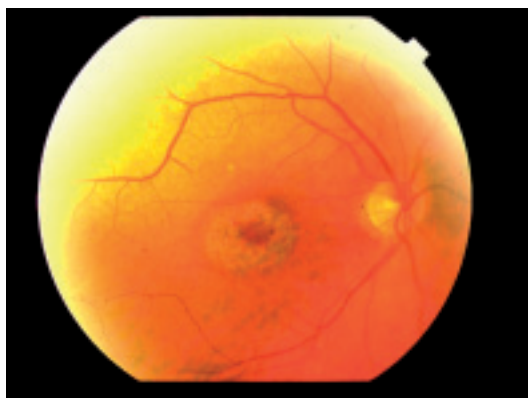


Figure 1 : Dépigmentation centro-maculaire en "œil de boeuf".

#### DIAGNOSTIC DIFFÉRENTIEL

Ces lésions maculaires, attribuées aux antipaludéens de synthèse, peuvent évoquer le diagnostic différentiel avec une dégénérescence maculaire liée à l'âge, une dystrophie combinée des cônes et bâtonnets, une dystrophie classique des cônes, une céréoïde-lipofuscinose neuronale, une "fenestrated sheen macular dystrophy", une maladie de Stargardt, un fundus flavimaculatus (21).

#### EPIDÉMIOLOGIE

La majorité de cas rapportés attribués à l'Hydroxychloroquine concerne des patients ayant reçu des doses supérieures à 6,5 mg/kg/jour et pour la Chloroquine, des doses supérieures à 3 mg/kg/jour (13).

Mavrikakis et coll en 2003 ont évalué sur 400 patients recevant de l'Hydroxychloroquine aux doses inférieures à 6,5 mg/kg/jour avec un suivi moyen de 8,7 ans, une incidence de rétinopathie de 0,5% (17).

L'incidence de cette maculopathie est donc très basse pour de faibles doses et de courte durée de traitement.

#### MÉCANISME DE LA TOXICITÉ

Celui-ci n'est pas bien élucidé. Il existe une grande variabilité interindividuelle de l'absorption d'Hydroxychloroquine (7). Cela peut expliquer que certains patients ne développent pas la toxicité malgré des doses cumulées très importantes (23).

Certains patients pourraient présenter une prédisposition à développer cette maculopathie toxique par la présence d'une mutation du gène ABCR incriminé dans la maladie de Stargardt (21). La présence d'un groupement Hydroxyl sur l'Hydroxychloroquine limite le passage de la barrière hémato-rétinienne et contribuerait à expliquer une moindre toxicité de celle-ci vis-à-vis de la Chloroquine (19).

Par ailleurs, ces substances se lient à la mélanine, notamment de l'épithélium pigmentaire rétinien (22).

D'autre part, des cultures de tissus d'épithélium pigmentaire rétinien en présence de Chloroquine ont révélé une altération des fonctions lysosomales de ces tissus (11,24). Cela s'accompagne d'une altération de la phagocytose des segments externes des photorécepteurs par cet épithélium pigmentaire (12). La Chloroquine semble donc entraîner des modifications fonctionnelles de l'épithélium pigmentaire rétinien. Il n'existe cependant pas, à l'heure actuelle, de preuve de lien direct entre cette dysfonction et l'atteinte maculaire irréversible.

L'inconnue persiste quant à une atteinte primaire soit des photorécepteurs soit de l'épithélium pigmentaire rétinien (14).

Certains ont évoqué une atteinte initiale des corps des cellules ganglionnaires suivie par une altération des photorécepteurs et enfin de l'épithélium pigmentaire et de la choroïde (10).

Il est à remarquer que les corps des cellules ganglionnaires ont une densité maximale sur les 10 degrés centraux. Cette disposition anatomique des corps des cellules ganglionnaires pourrait expliquer que leur altération, dans un premier temps, se manifeste dans la zone périfovéale (20). Ceci correspond d'ailleurs aux altérations précoces observées dans le cadre de cette maculopathie au niveau du champ visuel.

#### DOSES MAXIMALES CONSEILLÉES

Les doses maximales conseillées pour l'Hydroxychloroquine doivent être inférieures à 6,5 mg/kg/jour et pour la Chloroquine inférieures à 3 mg/kg/jour.

Ces doses doivent être rapportées à la masse maigre du sujet (4,20); l'idéal étant de les évaluer en fonction de l'âge, de la taille, du poids et du sexe du patient. En effet, ces substances ne s'accumulent pas dans la masse grasseuse. Si l'on ne tient pas compte de ce facteur correcteur, un surdosage peut être vite atteint chez des sujets obèses (4,5).

Le dosage peut parfois être difficile à établir étant donné que les comprimés de Chloroquine sont à 100 mg et les comprimés d'Hydroxychloroquine à 200 mg.

Ainsi, tout sujet de moins de 62 kg recevant 400 mg d'Hydroxychloroquine peut être à haut risque de développer une maculopathie (13).

Une alternative à ce problème est de répartir les doses sur la semaine, par exemple un jour 1 co d'Hydroxychloroquine, le jour suivant 2 co d'Hydroxychloroquine; cela est en effet permis par la longue clearance de ces médicaments.

Il faut également se méfier de certaines préparations magistrales pouvant contenir ces substances.

#### RÉVERSIBILITÉ DE LA MACULOPATHIE ?

A un stade très précoce, asymptomatique, de la toxicité, l'arrêt du traitement pourrait permettre de stopper son évolution (4) voire une réversibilité de l'atteinte. Toutefois, au stade où des scotomes paracentraux ou a fortiori une maculopathie en "œil de bœuf" sont installés, à l'arrêt du traitement, il n'y aurait pas de récupération significative (13).

Des aggravations ont même été observées sur plusieurs années après l'arrêt du traitement (3). Ces substances se concentrant dans les cellules, notamment sanguines, un dosage plasmatique n'est dès lors pas un reflet de la réelle situation (7).

#### CRITÈRES DE HAUT RISQUE

Certains facteurs de risque du développement de l'intoxication maculaire aux antipaludéens de synthèse ont été identifiés (13):

- Doses d'Hydroxychloroquine au-delà de 6,5 mg/kg/jour et de Chloroquine au-delà de 3 mg/kg/jour.
- *Durée du traitement au-delà de 5 ans*: cela est considéré comme un facteur plus déterminant que la dose cumulative. En effet, certains patients recevant des doses journalières inférieures aux doses recommandées ont pu ainsi accumuler près de 1.000 g sans intoxication.
- *Obésité*: celle-ci représente un facteur de risque car les antipaludéens de synthèse ne sont pas accumulés dans les tissus gras.
- *Pathologie rénale ou hépatique*. Ces substances ayant un métabolisme hépatique et une élimination rénale, toute insuffisance de ces organes peut être responsable d'un surdosage.
- *Age au-delà de 60 ans*: celui-ci imposera une plus grande prudence.

- *Lésion maculaire préexistante*. Il n'existe pas de preuve d'une plus grande susceptibilité de ces patients présentant une maculopathie préexistante telle qu'une dégénérescence maculaire liée à l'âge (6). Cependant, l'intoxication aux antipaludéens de synthèse sera plus difficile à révéler chez ces patients par les examens de base. Une surveillance plus rapprochée est dès lors justifiée.
- *Traitement antérieur par antimalariques*. Bien que la dose cumulative ne soit pas déterminante, les doses et durées des traitements précédents doivent être prises en compte.

## INTÉRÊT DE LA SURVEILLANCE

Il n'existe pas, à l'heure actuelle, de critères diagnostiques de la toxicité maculaire avant l'installation de certains déficits permanents. Notre détection de cette maculopathie doit donc être précoce au stade préclinique, notamment des signes d'atteinte périfovéolaire avant toute altération du fond d'œil et de l'acuité visuelle et, ce afin d'en minimiser la toxicité. Cette surveillance justifie le recours à des examens techniques.

La problématique du rapport entre le coût et le bénéfice de ces examens a soulevé des discussions. Les implications pour la fonction visuelle sont majeures sans en oublier les répercussions légales.

## EXAMEN DE BASE

L'examen de base de ces patients, traités par antipaludéens de synthèse, repose sur l'évaluation de l'acuité visuelle, l'examen à la lampe à fente, le test de la grille d'Amsler, l'examen du fond d'œil, le champ visuel 10.2 et la vision des couleurs.

- *Lampe à fente*: cet examen peut révéler d'éventuels dépôts cornéens. Bien que ceux-ci ne soient pas un marqueur du dégât rétinien, en suggérant une rétention de la substance, ils peuvent justifier une surveillance rétinienne plus régulière (4,13).
- *Grille d'Amsler*: cet examen peut révéler de petits scotomes avant même l'altération du champ visuel Goldmann. Elle permet une autosurveillance mensuelle à domicile et est dès lors un excellent test de dépistage (13).
- *Fond d'œil*: cet examen permet de révéler la présence d'altérations de l'épithélium pigmentaire ou de drusen préalables à l'instauration du traitement. Le suivi permettra de détecter toute survenue d'altérations pigmentaires évoquant une intoxication aux antipaludéens de synthèse.
- *Vision des couleurs*: la rétinopathie aux antipaludéens de synthèse semble produire, au stade initial, un déficit bleu-jaune. Celui-ci peut tendre à ressembler à un déficit congénital tritan. A un stade plus évolué, le déficit sera prédominant rouge-vert (8).

Vu et coll en 1999 ont publié une étude portant sur 30 patients présentant une rétinopathie à la Chloroquine déjà confirmée. Ils concluent que le Standard Pseudoisochromatic Plates Part 2 (SPP2), l'American Optical Hardy, Rand, Rittler Pseudoisochromatic Plates (HRR), le test dichotomique de Farnsworth-Munsell D-15 et l'Ishihara ont, en terme statistique, une haute valeur prédictive positive (échec au test = une haute suspicion de toxicité rétinienne). Par contre, seul le SPP2 présente la plus grande valeur prédictive négative (un test normal exclut une toxicité rétinienne).

Dès lors, le SPP2 est considéré par l'auteur comme le meilleur test de dépistage de la maculopathie due à la Chloroquine (26).

Ainsi, l'interprétation de l'Ishihara et du test dichotomique de Farnsworth D15, les tests les plus répandus, doit être prudente car s'ils sont normaux, cela n'exclut pas une toxicité maculaire pouvant déjà se caractériser par des scotomes (4).

- *Champ visuel automatisé*: ce test est supérieur au non-automatisé afin de révéler des scotomes paracentraux relatifs pouvant être le premier signe de toxicité maculaire chez un patient asymptomatique (Fig. 2). Il doit idéalement porter sur les 10-15 degrés centraux. En l'occurrence, pour le Humphrey, il s'agit du programme 10:2 blanc (1,4); le rouge n'étant pas stan-



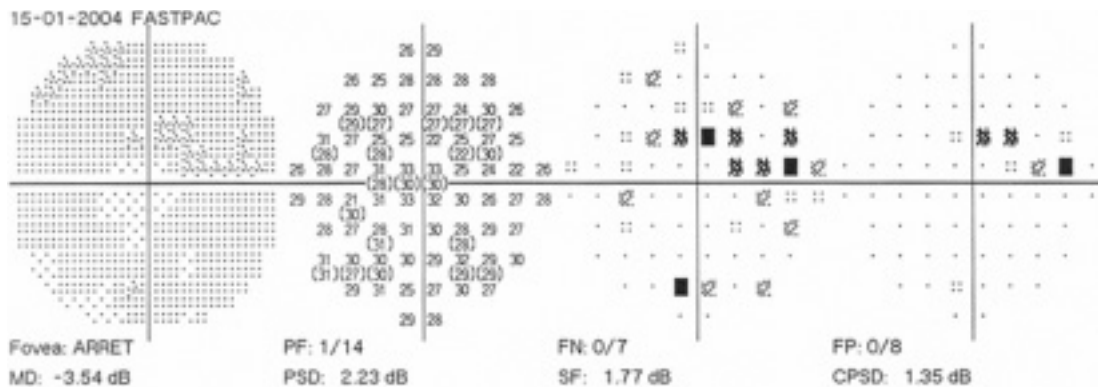


Figure 2: Champ visuel Humphrey (10:2) blanc: scotomes paracentraux.




Figure 3: Champ visuel Humphrey (10:2) blanc: scotome annulaire.

ppardisé. A à un stade plus évolué, un scotome annulaire (Fig. 3) puis un scotome total central pourront être observés.

#### EXAMENS COMPLÉMENTAIRES

Les examens de base peuvent être complétés par certains examens ayant des indications particulières. Il s'agit de l'angiographie à la fluorescéine et des tests électrophysiologiques.

- *Angiographie à la fluorescéine*: celle-ci peut aider à détecter des remaniements de l'épithélium pigmentaire rétinien, préfigurant la maculopathie en "œil de bœuf" et de façon plus aisée chez des sujets peu pigmentés (9) (Figs. 4-5). Elle reste un examen de référence diagnostique plus spécifique mais pas plus sensible que le champ visuel en dépistage précoce (2,4). Elle a ainsi peu d'intérêt en dépistage précoce. Elle garde son intérêt lorsque le champ visuel n'est pas réalisable ou lorsque des lésions maculaires, indépendamment de la maculopathie aux antipaludéens, préexistent (4).
- *Electroculogramme*: ce test peut montrer des résultats contradictoires au stade précoce. Il peut être altéré par la pathologie générale sous-jacente. Il présentera, en tout cas, des altérations au stade tardif de l'intoxication aux anti-paludéens de synthèse. Il n'a donc pas d'intérêt en dépistage précoce (4,20).
- *ERG plein champ*: celui-ci est altéré en cas de dysfonction étendue de la rétine (20). Il peut cependant être normal en cas de rétinopathie à l'Hydroxychloroquine (2) et n'est donc pas adapté au dépistage précoce de la maculopathie (13). Chez certains patients ne présentant pas de signes de toxicité aux tests de base, une haute incidence d'altération de l'ERG plein champ a

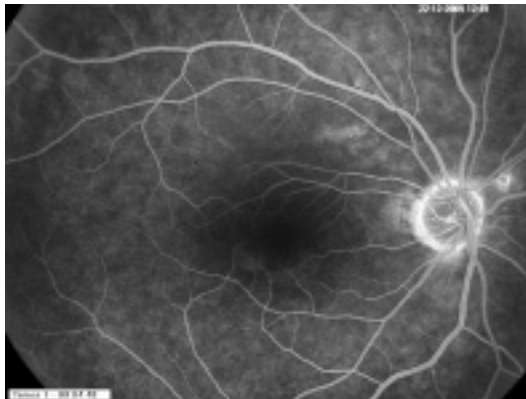


Figure 4: Angiographie à la fluorescéine: hyperfluorescence infrafovolaire en arc de cercle.

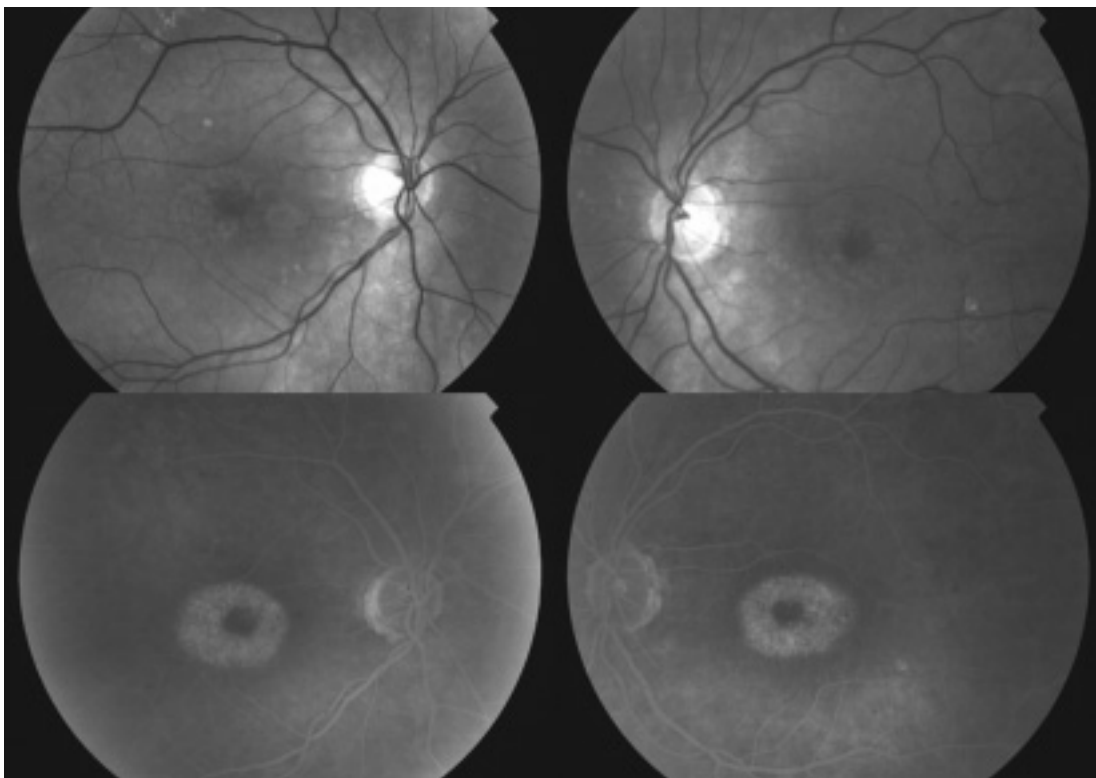


Figure 5: Anérythre: dépigmentation centromaculaire.  
Angiographie à la fluorescéine: hyperfluorescence maculaire en "œil de bœuf".

pu être mise en évidence. A l'heure actuelle, il n'est pas précisable si ces altérations sont attribuables à la pathologie générale sous-jacente pour laquelle le patient est traité, voire à l'effet pharmacologique ou à une toxicité précoce des antipaludéens de synthèse (15,25).

- *ERG multifocal*: ce test évalue le fonctionnement de petites aires de la rétine sur les 30 degrés centraux. Il peut illustrer une maculopathie alors que l'ERG plein champ est encore normal (13). Il s'agit donc d'un nouvel examen complémentaire intéressant dans l'évaluation de la

maculopathie aux antipaludéens de synthèse, en particulier chez les patients présentant des facteurs de risque (18).

Les mêmes réserves concernant l'interprétation que celles de l'ERG plein champ sont envisagées (15). Il est, d'une façon stricte, dès lors prématuré de dire que l'ERG multifocal est plus sensible que le champ visuel 10:2 pour un diagnostic de toxicité précoce (15) mais cet examen a tout son intérêt lorsque des tests électrophysiologiques sont indiqués.

Ces tests électrophysiologiques, non indiqués en routine, sont donc réservés soit lors du bilan initial s'il préexiste des altérations oculaires telles qu'une maculopathie ou une neuropathie altérant déjà le champ visuel ou la vision des couleurs; soit lorsqu'est suspectée une intoxication aux antipaludéens de synthèse au bilan de base (16) ou lorsqu'on souhaite en évaluer la gravité (13). Leur interprétation ne peut se faire qu'en connaissance du contexte renseigné par les examens de base.

#### MODALITÉ DE SURVEILLANCE

Un examen initial sera réalisé idéalement dans les trois premiers mois de l'instauration du traitement (20) reposant sur les examens de base précités.

Le suivi chez les patients à *faible risque* sera réalisé, selon les mêmes modalités, tous les 18 mois (20). Le patient est cependant informé de recontacter son ophtalmologue plus rapidement en cas de survenue de signes d'appel tels qu'altération de l'acuité visuelle, de la grille d'Amsler, de la vision des couleurs, de l'adaptation à l'obscurité ou de photopsie (13). De même, toute modification des critères de risque, tels qu'une perte de poids ou la survenue d'une insuffisance rénale entraînant une inadéquation des doses, doit justifier un recontrôle plus rapide (13). Sous Chloroquine, un contrôle annuel est préconisé.

Chez les patients à *haut risque*, recevant de l'Hydroxychloroquine, un bilan annuel identique au bilan initial est réalisé (13,20). Celui-ci sera semestriel après 10 ans de traitement, chez les patients recevant de très hautes doses, pour la Chloroquine, ainsi qu'en cas de risque visuel initial. Dans ce dernier cas, le bilan annuel peut être complété par une angiographie ou des tests électrophysiologiques (20).

#### ATTITUDE EN CAS DE TOXICITÉ

Toute décision d'arrêt du traitement doit se faire en collaboration avec l'interniste. Le patient doit être informé des répercussions systémiques de l'arrêt de son traitement et des répercussions ophtalmologiques en cas de poursuite de celui-ci.

Il n'y a pas de traitement en cas de toxicité installée aux antipaludéens de synthèse (13).

La récupération est peu probable. La clearance étant très lente, l'effet de l'arrêt du traitement peut n'apparaître que 3 à 6 mois plus tard avec le risque, entre-temps, d'une dégradation de la situation ophtalmologique (3).

Si, au cours du suivi, un doute apparaît concernant l'éventuelle survenue d'une maculopathie aux antipaludéens de synthèse, un 2<sup>ème</sup> bilan sera réalisé à 3 mois. Une angiographie et des tests électrophysiologiques (ERG plein champ et multifocal) peuvent être envisagés dans ces conditions (13).

En cas de toxicité précoce confirmée, caractérisée par la présence de scotomes bilatéraux ou de remaniements légers de l'épithélium pigmentaire évoquant la maculopathie en "œil de bœuf", le traitement sera arrêté (13).

En cas de maculopathie en "œil de bœuf", de perte du champ visuel central, d'altérations de l'ERG plein champ, le traitement sera arrêté (13).

Cependant, il se peut que l'interniste décide de poursuivre le traitement pour des raisons "systémiques". Dès lors, un bilan trimestriel doit être réalisé de façon à révéler une éventuelle progression de la maculopathie, auquel cas l'arrêt du traitement doit être rediscuté. Dans ces cas

particuliers, le traitement ne peut être poursuivi qu'avec l'accord du patient acceptant le risque de perte de la fonction visuelle permanente et plus sévère.

Après l'arrêt du traitement, un bilan sera réalisé à 3 mois, suivi de bilans annuels de façon à s'assurer de la stabilité des lésions (13). En cas de dégradation visuelle progressive, nous ne disposons cependant d'aucun traitement.

## EN CONCLUSION

Les antipaludéens de synthèse aux doses recommandées sont, en règle générale, sûrs et la toxicité rétinienne rare.

Il n'existe pas de prévention ni de traitement à cette toxicité qui, habituellement, est irréversible et nécessite un diagnostic précoce.

Notre dépistage repose sur la réalisation d'un bilan initial. Le suivi est défini par les facteurs de risque à développer cette maculopathie.

Les modalités de surveillance reposent sur des examens de base associant acuité visuelle, grille d'Amsler, examen à la lampe à fente, champ visuel 10:2, vision des couleurs et fond d'œil. Ces examens seront complétés, dans les cas particuliers, par une angiographie à la fluoescéine voire par des tests électrophysiologiques.

## RÉFÉRENCES

- (1) BROWNING D.J. – Hydroxychloroquine and Chloroquine retinopathy. Screening for drug toxicity. *Am J Ophthalmol* 2002; 133: 649-656.
- (2) EASTERBROOK M. – Ocular effects and safety of antimalarial agents. *Am J Med* 1988; 85: 23-29.
- (3) EASTERBROOK M. – Long-term course of antimalarial maculopathy after cessation of treatment. *Can J Ophthalmol* 1992; 27: 237-239.
- (4) EASTERBROOK M. – Detection and prevention of maculopathy associated with antimalarial agents. *Int Ophthalmol Clin* 1999; 39: 49-57.
- (5) EASTERBROOK M. – An ophthalmological view on the efficacy and safety of Chloroquine versus Hydroxychloroquine. *J Rheumatol* 1999; 26: 1866-1868.
- (6) FRAUNFELDER F.W., FRAUNFELDER F.T. – Drug-related adverse effects of clinical importance to the ophthalmologist, Hydroxychloroquine, Chloroquine. *Am Acad Ophthalmol* 2005; 16: 12-14.
- (7) FURST D.E. – Pharmacokinetics of Hydroxychloroquine and Chloroquine during treatment of rheumatic diseases. *Lupus* 1999; 5: 11-15.
- (8) GRÜTZNER P. – Acquired color vision defects secondary to retinal drug toxicity. *Ophthalmologica* 1969; 158: 592-604.
- (9) HERMAN K., LEYS A., SPILEERS W. – (Hydroxy)-Chloroquine retinal toxicity: two cases reports and safety guidelines. *Bull Soc. belge Ophtalmol* 2002; 284: 21-29.
- (10) IVANA T.A., SAKINA N.L., LEBEDEVA M.N., BORAVYAGIN V.L. – A study of the mechanism of Chloroquine retinopathy/Chloroquine effects on protein synthesis of retina. *Ophthalmic Res* 1989; 21: 272-277.
- (11) MAHON G.J., ANDERSON H.R., GARDINER T.A., MCFARLANE S., ARCHER D.B., STITT A.W. – Chloroquine causes lysosomal dysfunction in neural retina and RPE: implications for retinopathy. *Curr Eye Res* 2004; 28: 277-284.
- (12) MANNERSTRÖM M., MÄENPÄÄ H., TOIMELA T., SALMINEN L., TÄHTI H. – The phagocytosis of rod outer segments is inhibited by selected drugs in retinal pigment epithelial cell cultures. *Pharmacol Toxicol* 2001; 88: 27-33.
- (13) MARMOR M.F., CARR R.E., EASTERBROOK M., FARJO A.A., MIELER W.F. – Recommendations on screening for Chloroquine and Hydroxychloroquine Retinopathy. *Ophthalmology* 2002; 109: 1377-1382.
- (14) MARMOR M.F. – New American Academy of Ophthalmology recommendations in screening for Hydroxychloroquine retinopathy. *Arthritis Rheum* 2003; 48: 1764.
- (15) MARMOR M.F. – The dilemma of Hydroxychloroquine new information from the multifocal ERG. *Am J Ophthalmol* 2005; 140: 894-895.

- (16) MATURI R.K., YU M., WELEBER R.G. – Multifocal electroretinographic evaluation of long-term Hydroxychloroquine users. *Arch Ophthalmol* 2004 ; 122 : 973-981.
- (17) MAVRIKAKIS I., SFIKAKIS P.P., MAVRIKAKIS E., ROUGAS K., NIKOLAOU A., KOSTOPOULOS C., MAVRIKAKIS M. – The incidence of irreversible retinal toxicity in patients treated with Hydroxychloroquine. *Ophthalmology* 2003 ; 110 : 1321-1326.
- (18) PENROSE P.J., TZEKOV R.T., SUTTER E.E., FU A.D., ALLEN A.W. J.R., FUNG W.E., OXFORD K.W. – Multifocal electroretinography evaluation for early detection of retinal dysfunction in patients taking Hydroxychloroquine. *Retina* 2003 ; 23 : 503-512.
- (19) RAINES M.F., BHARGAVA S.K., ROSEN E.S. – The blood-retinal barrier in Chloroquine retinopathy. *Invest Ophthalmol Vis Sci* 1989 ; 30 : 1726-1731.
- (20) RIGAUDIERE F., INGSTER-MOATI I., HACHE J.C., LEID J., VERDET R., HAYMANN P., RIGOLET M.H., ZANLONGHI X., DEFOORT S., LE GARGASSON J.F. – Surveillance ophtalmologique de la prise des antipaludéens de synthèse au long cours: mise au point et conduite à tenir à partir de 2003. *J Fr Ophthalmol* 2004 ; 27 : 191-199.
- (21) SHROYER N.F., LEWIS R.A., LUPSKI J.R. – Analysis of the ABCR (ABCA4) gene in 4-aminoquinolone retinopathy: is retinal toxicity by Chloroquine and Hydroxychloroquine related to Stargardt disease? *Am J Ophthalmol* 2001 ; 131 : 761-766.
- (22) TANAKA M., TAKASHINA H., TSUTSUMI S. – Comparative assessment of ocular tissue distribution of drug related radioactivity after chronic oral administration of <sup>14</sup>C-Lexofloxacin and <sup>14</sup>C-Chloroquine in pigmented rats. *J Pharmacy Pharmacol* 2004 ; 56 : 977-983.
- (23) THORNE J.E., MAGUIRE A.M. – Retinopathy after long-term, standard doses of Hydroxychloroquine. *Br J Ophthalmol* 1999 ; 83 : 1201-1202.
- (24) TOIMELA T., SALMINEN L., TAHTI H. – Effects of Tomoxifen, Toremfene and Chloroquine on the lysosomal enzymes in cultured retinal pigment epithelial cells. *Pharmacol Toxicol* 1998 ; 83 : 246-251.
- (25) TZEKOV R., SERRATO A., MARMOR M.F. – ERG findings in patients using Hydroxychloroquine. *Doc Ophthalmol* 2004 ; 108 : 87-97.
- (26) VU L.B.L., EASTERBROOK M., HOVIS J.K. – Detection of color vision defects in Chloroquine retinopathy. *Ophthalmology* 1999 ; 106 : 1799-1804.

## 2. CISPLATINE

La Cisplatine est utilisée dans le traitement de divers cancers. Elle est administrée par voie intraveineuse ou intracarotidienne. Les principaux effets secondaires sont la néphrotoxicité, l'ototoxicité, la neuropathie périphérique, la dépression médullaire.

Les troubles visuels, surtout observés lors de hautes doses, peuvent résulter d'une atteinte corticale, d'une neuropathie optique ou d'une toxicité rétinienne. Cette dernière peut se présenter par une altération de la vision des couleurs, des remaniements pigmentaires de la macula, des anomalies de l'électrorétinogramme (6). Des occlusions artérielles rétinienne ont aussi pu être observées, notamment après injection intracarotidienne. Cette voie d'administration, entraînant des déficits visuels sévères et permanents, tend dès lors à être évitée (1-4). Le diagnostic différentiel avec une rétinopathie associée à un carcinome doit parfois être envisagé (5).

### RÉFÉRENCES

- (1) KUPERSMITH MJ, SEIPLE WH, HOLOPIGIAN K, et al. Maculopathy caused by intra-arterially administered cisplatin and intravenously administered carmustin. *Am J Ophthalmol* 1992 ; 113 : 435-438.
- (2) MILLER DF, BAY JW, LEDERMAN RJ et al. Ocular and orbital toxicity following intracarotid injection of BCNU (carmustin) and cisplatin for malignant gliomas. *Ophthalmology* 1985 ; 92 : 402-406.
- (3) SCHMID KE, KORNEK GV, SCHEITHAUER W, BINDER S. Update on ocular complications of systemic cancer chemotherapy. *Surv Ophthalmol* 2006 ; 51 : 19-40.
- (4) TANG R, MARROQUIN G, FEUN LG. Ocular toxicity and intracarotid infusion of cisplatin. *Cancer Bull* 1985 ; 37 : 35-37.
- (5) THIRKILL CE, ROTH AM, KELTNER JL. Paraneoplastic retinopathy syndrome. *Ophthalmology* 1993 ; 100 : 147.

(6) WILDING G, CARUSO R, LAWRENCE TS, et al. Retinal toxicity after high-dose cisplatin therapy. J Clin Oncol 1985; 3: 1683-1689.

.....

*Correspondance et tirés à part:*

*Dr A. VANHEESBEKE  
Service d'Ophtalmologie  
Hôpital Erasme  
Route de Lennik, 808  
B- 1070 Bruxelles  
Téléphone: 02/555.45.14  
Fax: 02/555.67.37  
E-mail: anne.vanheesbeke@rhms.be*