
TOXICITÉ DES MÉDICAMENTS RÉCENTS ET MOINS RÉCENTS SUR LE NERF OPTIQUE. LE VIAGRA REND-IL AVEUGLE?

*CORDONNIER M.**

ABSTRACT

The optic nerve is quite vulnerable to the toxic effect of drugs. Since the last thirty years new drugs have appeared that are potentially harmful to the optic nerve. They are described.

RÉSUMÉ

Le nerf optique est vulnérable aux effets toxiques. De nombreux médicaments apparus ces 30 dernières années peuvent être responsables de neuropathies optiques d'origine toxique. Ils sont décrits dans ce chapitre.

KEY WORDS :

toxic optic neuropathy, drug adverse reaction, ischemic optic neuropathy, papilloedema.

MOTS-CLÉS :

neuropathie optique toxique, oedème papillaire, neuropathie optique ischémique, effets secondaires médicamenteux.

.....

* *Service d'Ophtalmologie, Hôpital Erasme, Université Libre de Bruxelles, Bruxelles*

Les neuropathies optiques d'origine toxique se présentent sous deux aspects cliniques différents :

- 1) La forme classique atteint sélectivement le faisceau papillo-maculaire, comme les neuropathies optiques héréditaires ou nutritionnelles. Le tableau clinique est une chute bilatérale et symétrique de l'acuité visuelle, un scotome central ou centro-coecal au champ visuel et une franche dyschromatopsie. Au fond d'œil, les papilles sont en général sans particularité, parfois hyperhémisées, la pâleur papillaire s'installant par la suite.
- 2) Moins classiquement, le tableau clinique est celui d'une neuropathie optique oedémateuse. Il existe au fond d'œil un oedème papillaire avec des hémorragies péripapillaires. L'atteinte des deux nerfs optiques n'est pas nécessairement simultanée et l'amputation du champ visuel est variable. L'acuité visuelle et la dyschromatopsie sont directement liées à l'atteinte ou non du faisceau papillo-maculaire. Dans ce type de neuropathie optique qu'on appelle aussi neuropathie optique toxique antérieure, il y a plus souvent une intrication de facteurs vasculaires et neurotoxiques.

Le nerf optique, dont les axones vont du soma des cellules ganglionnaires aux corps genouillés, est extrêmement vulnérable aux effets toxiques. Cette vulnérabilité s'explique par le fait que les cellules ganglionnaires et leurs axones sont extrêmement demandeurs d'énergie. Notre carburant biologique principal est l'ATP, qui est générée principalement lors de la respiration mitochondriale à partir de nos substrats énergétiques (glucose, acides aminés, graisses). Or, le cerveau qui correspond à 2% du poids de notre corps consomme 20% de l'énergie totale de celui-ci, et la rétine consomme encore plus d'oxygène que le cerveau.

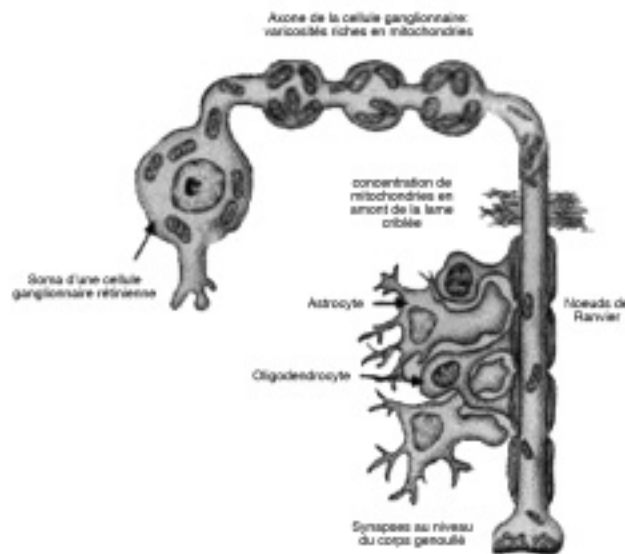
Il est apparu ces derniers temps que les mitochondries jouent un rôle central dans la vie et la mort des cellules et spécialement des neurones, grands consommateurs d'énergie. La mise en évidence de l'origine mitochondriale de la neuropathie optique de Leber montre à quel point le nerf optique dépend du bon fonctionnement des mitochondries. Par ailleurs, la découverte récente du gène OPA1, qui code pour une protéine mitochondriale, comme responsable de l'atrophie optique dominante, a également permis d'incriminer un dysfonctionnement mitochondrial à l'origine de cette atrophie optique héréditaire. Or il se fait que les neuropathies optiques toxiques classiques, médicamenteuses ou nutritionnelles sont des phénocopies de l'atrophie optique de Leber, et il est donc tentant d'assimiler l'étiopathogénèse de ces neuropathies optiques toxiques à celles des neuropathies optiques héréditaires (2).

Pour rappel, la mitochondrie est une organelle des cellules eucaryotes qui s'est développée dans l'évolution à partir de bactéries. La biogenèse mitochondriale a lieu dans les somates de nos 1,2 millions de cellules ganglionnaires. Les mitochondries sont ensuite transportées le long des axones et distribuées selon les besoins. Les mitochondries peuvent être considérées comme les petites piles ambulantes de nos cellules. Le bon fonctionnement de la mitochondrie et l'efficacité de ce transport dépendent de multiples facteurs.

La figure 1 montre la distribution des mitochondries dans les cellules ganglionnaires. Cette distribution a été étudiée grâce à la mesure de la répartition intracellulaire en cytochrome C oxydase dont on sait qu'elle est une enzyme essentielle dans le fonctionnement mitochondrial (2). Une fois la biogenèse de la mitochondrie terminée dans les somates des cellules ganglionnaires, celle-ci est transportée le long des axones. Ce transport axonal nécessite l'intégrité du cytosquelette ainsi que le bon fonctionnement des protéines assurant ce transport, telles que la kinésine (transport antérograde) et la dynéine (transport rétrograde). Au niveau des axones intrarétiniens, il existe des varicosités qui contiennent énormément de mitochondries. Ces varicosités sont des lieux d'échange énergétique important entre cellules ganglionnaires et elles joueraient un rôle dans les phénomènes d'apoptose simultanée d'un grand nombre de cellules ganglionnaires observés lors du déclenchement de la neuropathie optique de Leber. En dehors de ces varicosités, on trouve également une grande concentration de mitochondries juste au niveau de la lame criblée. Le transport axonal au niveau de la lame criblée semble effectivement requérir beaucoup d'énergie. C'est en quelque sorte un endroit de passage difficile où l'axone passe d'une structure non myélinisée en intrarétinien, en structure myélinisée derrière le globe oculaire. L'absence de

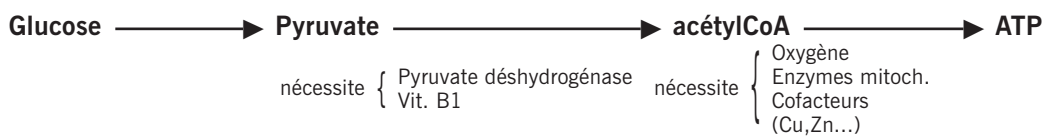
myéline au niveau des axones intrarétiniens augmente encore le besoin d'énergie pour la conduction nerveuse. Par contre, en rétrooculaire, la présence de myéline facilite la conduction nerveuse qui devient saltatoire. Les mitochondries sont surtout présentes entre chaque manchon de myéline, au niveau des nœuds de Ranvier. En rétrooculaire, la myéline du nerf optique est fabriquée par les oligo-dendrocytes dont le bon fonctionnement est essentiel à une conduction nerveuse de qualité.

Figure 1 (inspirée de la réf. 2): Les cellules ganglionnaires et leurs mitochondries. Les mitochondries se concentrent en 4 endroits: les varicosités des axones intrarétiniens, la lame criblée, les nœuds de Ranvier et les synapses au niveau du corps genouillé.



Le cycle de Krebs intramitochondrial permet de transformer le glucose en ATP. Ce cycle requiert de nombreuses enzymes ainsi que de la vitamine B1, de l'oxygène et de nombreux cofacteurs dont le cuivre et le zinc (Figure 2).

Figure 2: Cycle de Krebs



Dysfonctionnement du cycle si :

- manque d'O₂
- manque d'enzymes ou de leurs cofacteurs
- manque de vitamine B1
- anomalie préalable (3,22/100.000 mutations Leber) ou induite du DNA mitochondrial (excès d'oxydants ou manque d'anti-oxydants)

→ augmentation du risque de neuropathie optique

Dès qu'il y a manque d'oxygène (cas de figure fréquent chez les patients en unité de soins intensifs p.ex.), ou manque d'enzymes ou de leurs cofacteurs (le cuivre et le zinc sont des cofacteurs qui peuvent être chélatés par certains médicaments), ou dès qu'il y a un manque de vitamine

B1, il y aura un dysfonctionnement au niveau du cycle de Krebs. Par ailleurs, la présence d'une anomalie préalable ou induite du DNA mitochondrial est également susceptible d'entraîner des dysfonctionnements dans ce cycle de Krebs. Comme anomalie préalable, rappelons que la prévalence minimale des mutations mitochondriales responsables de la maladie de Leber est de 3,2%/100.000 individus (2). Les individus porteurs de ces mutations présentent un terrain prédisposé à un effet secondaire toxique médicamenteux sur le nerf optique, le médicament jouant alors simplement un rôle précipitant (3,4). Par ailleurs, le DNA mitochondrial est fragile, et dès qu'il y a excès de substrats oxydants ou manque d'antioxydants, ce DNA peut subir des mutations qui entraînent un dysfonctionnement mitochondrial. La mitochondrie possède une machinerie enzymatique antioxydante assez puissante, mais celle-ci peut être altérée s'il y a dysfonctionnement de ces enzymes. Par exemple, la superoxyde dismutase nécessite du cuivre et du zinc pour son bon fonctionnement antioxydatif. Si ces oligo-éléments sont chélatés par un médicament (ethambutol p.ex.), le DNA mitochondrial est moins bien protégé d'un stress oxydatif et une neuropathie optique peut être favorisée.

Dans les médicaments occasionnant une neuropathie optique toxique, nous ne détaillerons pas ceux qui sont déjà décrits dans le rapport de 1972 comme l'isoniazide, le chloramphénicol, la streptomycine, le disulfiram, la vincristine et l'éthambutol. Depuis lors, sont apparus de nouveaux médicaments qui sont susceptibles de donner des neuropathies optiques. Il s'agit du linezolid (Zyvoxid®), du tamoxifène (Nolvadex®), de l'interféron α , de certains immunosuppresseurs, des anti-TNF, de l'amiodarone (Cordarone®) et du sildénafil (Viagra®) (Tableau 1).

Tableau 1 : Médicaments occasionnant une NO toxique

Décrits dans rapport 1972	Nouveaux
<ul style="list-style-type: none"> • Isoniazide (Rimifon®, Nicotibine®) • Chloramphénicol • Streptomycine • Disulfiram (Antabuse®) • Vincristine (Oncovin®), Vinblastine • Ethambutol (Myambutol®) 	<ul style="list-style-type: none"> • Linezolid (Zyvoxid®) • Tamoxifène (Nolvadex®) • Interféron α (Pegintron®) • Immunosuppresseurs: Cyclosporine (Neoral®), Tacrolime (Prograf®) • Infliximab (Remicade®) • Amiodarone (Cordarone®) • Sildénafil (Viagra®)

ETHAMBUTOL

La description de la neuropathie optique est bien reprise dans le rapport de 1972 mais les modes de surveillance de ce traitement ne sont pas explicités. La pathogénie est liée à un dysfonctionnement mitochondrial. En effet, un métabolite de l'éthambutol chélate puissamment le cuivre et le zinc qui sont requis comme cofacteurs des enzymes du métabolisme cellulaire oxydatif. Suite à l'absence relative de ces cofacteurs, l'énergie requise pour le transport axonal devient insuffisante et une neuropathie optique peut se déclarer. Dans la classification WHO, il s'agit d'un effet secondaire certain (6).

La méthode de surveillance recommandée est explicitée dans le Tableau 2.

Tableau 2 : Ethambutol (Myambutol®)

- | |
|---|
| <ul style="list-style-type: none"> • Surveillance recommandée si doses > 15 mg/kg/j ou si doses < 15 mg/kg/j mais patients à risque: <ul style="list-style-type: none"> - Alcoolisme - Personne très âgée ou enfant - Diabète - Insuffisance rénale chronique • AV, vision des couleurs, CV et FO avant l'instauration du traitement, puis tous les 3 mois |
|---|

NB: OCT (optical coherence tomography): gonflement des fibres axonales lors de l'effet toxique initial, amincissement ensuite.

Il faut prévenir le patient qu'en cas d'impression de délavement des couleurs ou d'altération de la vision des couleurs, il est important qu'il se présente sans tarder chez l'ophtalmologue. Pour information, l'INAMI a débuté en février 2006 le projet "Belta TB net" qui prévoit un modèle particulier de prestation et de paiement du traitement de la tuberculose en Belgique. Les patients concernés sont ceux qui ne disposent pas de couverture sociale ou qui sont infectés par des souches multirésistantes. Les médicaments anti-tuberculeux et les consultations de suivi sont pris en charge par le projet. La consultation ophtalmologique est remboursée uniquement si le patient présente des plaintes visuelles, ceci étant vérifié par le médecin responsable du suivi de la tuberculose.

LINÉZOLIDE

Le linézolide (Zyvoxid®) est un médicament antibiotique récent, apparu en Belgique en octobre 2001. Cet antibiotique est actif contre les gram positifs multirésistants (staphylocoques, entérocoques, streptocoques). Il est d'une grande utilité lors des infections chez les porteurs de prothèse, dans les ostéites et ostéomyélites, dans le pied diabétique, dans les infections pulmonaires nosocomiales et dans les infections graves des tissus mous.

Une dizaine de cas de neuropathie optique toxique de présentation classique ont déjà été décrits dans la littérature (7,8,11,14,18). C'est pourquoi la firme pharmaceutique stipule qu'idéalement le traitement par linézolide ne peut pas dépasser 28 jours. Il est à noter que ce médicament peut également donner des neuropathies périphériques. Encore une fois le mécanisme d'action de la toxicité du linézolide implique les mitochondries. En effet, ce médicament a une affinité particulière pour les ribosomes bactériens dont il empêche la synthèse protéique, d'où son effet antibiotique. Or, les ribosomes mitochondriaux sont plus proches des ribosomes bactériens que de ribosomes cytoplasmiques, l'effet délétère du linézolide sur le nerf optique étant expliqué par une altération des ribosomes mitochondriaux (22).

TAMOXIFÈNE

Le tamoxifène (Nolvadex®) est un agent anti-oestrogénique non stéroïdien utilisé dans le cancer du sein. Il peut très rarement donner une neuropathie optique toxique de présentation classique. Dans la classification WHO, il s'agit d'un effet secondaire probable. De ce fait, la conduite à tenir en cas de prise de Nolvadex® est un examen ophtalmologique au cours de la première année de traitement, à répéter tous les deux ans. Cet examen comporte une acuité visuelle, un fond d'œil, un champ visuel et une vision des couleurs. Une altération de la vision des couleurs ou des fonctions visuelles justifie l'arrêt du traitement pendant trois mois suivi d'une réévaluation, en concertation avec l'oncologue (6).

Les 3 médicaments sus-cités (Ethambutol, Linézolide, Tamoxifène) peuvent donc entraîner des neuropathies optiques toxiques de présentation classique.

D'autres médicaments peuvent avoir un effet toxique sur le nerf optique, la présentation étant celle d'une neuropathie optique toxique antérieure, avec un œdème de papille (Tableau 3).

Tableau 3 : *Tableau clinique de NO oedémateuse*

-
- Interféron alpha (Pegintron®, Pegasys®)
 - Immunosuppresseurs: Cyclosporine (Neoral®), Tacrolime (Prograft®)
 - Anti-inflammatoires: Inhibiteurs du TNF (Tumor Necrosis Factor) – Infliximab (Remicade®), Adalimumab (Humira®) et Etanercept (Enbrel®)
 - Amiodarone (Cordarone®)
 - Sildenafil (Viagra®)
-

INTERFÉRON α

L'interféron α (Pegintron®) est une glycoprotéine possédant des propriétés antivirales, antitumorales et antiangiogéniques. Il est actuellement administré dans l'hépatite C chronique dont il est, pour le moment, le seul traitement relativement efficace. Cet interféron α a un effet capillarotoxique et hypotenseur, ce qui peut favoriser une neuropathie optique ischémique antérieure aiguë. Les gastro-entérologues et les ophtalmologues doivent être instruits de cet effet secondaire rare mais bien documenté de l'interféron α (5,8).

IMMUNOSUPPRESSEURS

Certains immunosuppresseurs comme le tacrolime (Prograf®) et la cyclosporine A (Neoral®) peuvent également donner un tableau de neuropathie optique oedémateuse par effet neuro- et vasculotoxique (1,12,19).

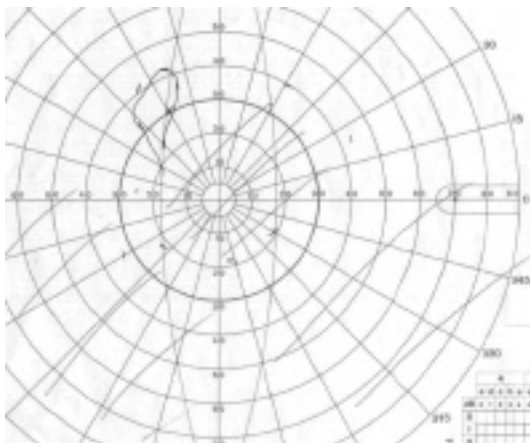
Nous rapportons ici le cas d'un jeune italien de 37 ans qui avait subi en décembre 2000 une greffe du foie et des deux reins pour une maladie de Caroli (affection rare altérant les voies biliaires et les voies rénales). Dans le cadre de son bilan prégreffe, un examen ophtalmologique avait montré une acuité visuelle de 10/10 de chaque côté avec un fond d'œil normal. Suite à cette greffe, il est mis sous un traitement de tacrolime (Prograf®) à raison de 4 mg/j. En mai 2002, il présente une baisse d'acuité visuelle de l'œil droit en Italie. Le diagnostic n'est pas précisé et le patient continue son Prograf. En novembre 2002, il présente une baisse d'acuité visuelle de l'œil gauche en Belgique. L'examen montre une acuité visuelle réduite à mouvements des mains bilatéralement, une pâleur papillaire droite et un odème de papille à gauche. La Figure 3 montre les champs visuels de ce patient en décembre 2002. L'arrêt du prograf n'a pas entraîné d'amélioration visuelle du patient qui est à présent en état de cécité légale.

D'autres médicaments peuvent également donner un tableau de neuropathie oedémateuse ou éventuellement de névrite optique.


INHIBITEURS DU TNF (TUMOR NECROSIS FACTOR)

Il s'agit de l'infliximab (Remicade®), de l'adalimumab (Humira®) et de l'éta nercept (Enbrel®). Le TNF est une cytokine impliquée dans la pathogenèse de nombreuses maladies chroniques inflammatoires (polyarthrite rhumatoïde, arthrite psoriasique, spondylarthrite, Behcet, Wegener,

Figure 3: Champs visuels en décembre 2002



oeil gauche



oeil droit

Crohn...). Le TNF serait toutefois nécessaire au bon fonctionnement des oligodendrocytes responsables de la fabrication de la myéline du système nerveux central (Fig. 1). L'effet démyélinisant des anti-TNF peut entraîner des neuropathies optiques (16,23,24).

AMIODARONE

L'amiodarone (Cordarone®) est une substance amphiphile s'accumulant dans tous les tissus et se liant avec les lipides, très rémanente car sa demi-vie est de 100 jours. Parmi les effets secondaires certains de l'amiodarone, les dépôts cornéens en moustache de chat n'altèrent pas la vision et sont simplement un témoin de la bonne imprégnation tissulaire du médicament. Par contre, un tableau semblable à une neuropathie optique ischémique antérieure aiguë a été décrit dans 1 à 2% des patients sous Cordarone (6,15,20). Il s'agit là d'un effet secondaire probable selon la classification WHO. La Cordarone provoque en effet des dépôts lamellaires intracytoplasmiques dans l'épithélium pigmentaire, les cellules ganglionnaires et les axones du nerf optique, entraînant une perturbation du transport axoplasmique. La perturbation de ce transport a sans doute plus de conséquence au niveau de la lame criblée, endroit de passage difficile, favorisant ainsi l'œdème de papille.

La neuropathie optique ischémique antérieure aiguë est un effet secondaire qui avait été stipulé dans la notice du médicament au Canada, mais pas aux Etats-Unis, ce qui a entraîné de nombreuses poursuites devant les tribunaux de la part de patients américains. La firme commercialisant ce produit aux Etats-Unis, a déjà dû payer 22 millions de dollars de dommages et intérêts pour cette raison. La neuropathie optique sous Cordarone a une présentation qui fait penser à celle de la neuropathie optique ischémique antérieure aiguë mais certains détails dans la présentation et l'évolution clinique sont toutefois différents de la neuropathie optique ischémique antérieure aiguë classique. L'arrêt de la Cordarone améliore parfois la fonction visuelle mais pas toujours. Le Tableau 4 reprend les éléments de diagnostic différentiel entre une neuropathie optique imputable à la Cordarone et une neuropathie optique ischémique antérieure aiguë classique.

Tableau 4

	<i>NO sur cordarone</i>	<i>NOIAA classique</i>
Installation du trouble visuel	Insidieuse (mois)	Rapide (jours)
Sévérité du trouble visuel	AV 1/10 à 10/10	AV PL à 10/10
Résolution de l'œdème papillaire	Lente, en mois	Plus rapide, en semaines
Atteinte oculaire	Bilatérale, asymétrique ou séquentielle, en quelques semaines	Rarement simultanée

L'attitude est donc de questionner le patient concernant la prise de Cordarone devant un tableau de neuropathie optique oedémateuse subaiguë et de stopper la Cordarone s'il existe une neuropathie optique, en concertation avec le cardiologue.

LES INHIBITEURS DE LA PHOSPHODIESTÉRASE DE TYPE 5

Le sildenafil (Viagra®) fait partie de la classe des inhibiteurs de la phosphodiesterase de type 5 (comme le Cialis® et le Levitra®). Ce médicament est utilisé par 27 millions d'hommes à ce jour et 14 cas décrits dans la littérature de neuropathie optique ischémique antérieure aiguë ont récemment attirés l'attention de la presse sur le Viagra® (21).

Selon la classification WHO, la neuropathie optique ischémique antérieure aiguë est un effet secondaire possible du Viagra®. D'autres effets secondaires du Viagra® sont certains, il s'agit d'altération transitoire de la vision, de la perception des couleurs (cyanopsie) et de la lumière. Ces

effets sont dose-dépendants, ils débutent 15 à 30 minutes après l'ingestion et disparaissent par la suite (6).

Concernant la neuropathie optique ischémique antérieure aiguë, peut-elle réellement être la conséquence d'une prise de Viagra? La réponse n'est pas univoque (9,13,25). La neuropathie optique ischémique antérieure aiguë est une affection multifactorielle. C'est la cause la plus fréquente de neuropathies optiques aiguës chez les personnes âgées aux Etats-Unis avec une incidence de 1500 à 6000 nouveaux cas par an, dont un quart fera une atteinte hétérolatérale différée (17). Les facteurs de risque pour cette neuropathie sont séparables en facteurs prédisposants et facteurs précipitants (10). Les facteurs prédisposants *systémiques* sont l'hyper- ou l'hypotension artérielle, l'hyperlipidémie, le diabète, l'athérosclérose, un terrain migraineux ou vasospastique et les apnées de sommeil. Les facteurs prédisposants *locaux* sont une hypertonie oculaire, un œdème papillaire, la position du disque optique par rapport au territoire vasculaire des ciliaires postérieures, l'existence préalable éventuelle d'une vasculopathie des vaisseaux nourriciers du nerf optique.

Concernant les facteurs précipitants, tout ce qui favorise l'hypotension artérielle nocturne est un facteur précipitant (10). En effet, la neuropathie optique ischémique antérieure aiguë est majoritairement un désordre lié à l'hypotension, car la plupart des individus constatent la chute d'acuité visuelle au réveil, et il existe une corrélation significative entre l'hypotension artérielle nocturne et la baisse progressive d'acuité visuelle dans la NOIAA. Or, prendre des médicaments anti-hypertenseurs le soir ou au coucher aggrave la diminution physiologique de tension artérielle pendant le sommeil. La tension artérielle diurne ne permet pas du tout de prévoir la tension artérielle nocturne. Le traitement agressif de l'hypertension amène une hypotension nocturne marquée. Il se fait que chez les utilisateurs de Viagra, les facteurs de risque cardio-vasculaire sont fréquents puisqu'il s'agit d'hommes âgés. Les cas de NOIAA rapportés sont survenus pour la plupart au réveil, le lendemain matin de la prise du Viagra. La prise associée d'autres médicaments ayant un effet hypotenseur est fréquente dans cette population. Or les médicaments utilisés pour la dysfonction érectile causent une hypotension systémique et favorisent la libération de vasoconstricteurs (10). Certaines études font état d'un effet de rechallenge positif: le désordre vasculaire se manifeste à nouveau lors de la reprise du médicament (10). Une autre étude montre qu'il existe une corrélation significative entre la neuropathie optique ischémique antérieure aiguë chez les individus qui prennent du Viagra et les antécédents d'infarctus et d'hypertension artérielle avec prise de médication hypotensive (17).

En conséquence, les patients présentant des antécédents de neuropathie optique ischémique antérieure aiguë, des facteurs de risque cardiovasculaire et en particulier des antécédents d'infarctus, ou une hypertension artérielle avec prise de médication hypotensive doivent être informés du risque visuel inhérent aux médicaments de la dysfonction érectile. Il est également pertinent d'interroger un patient présentant une NOIAA concernant la prise de tels médicaments.

RÉFÉRENCES

- (1) BRAZIS P.W., SPIVEY J.R., BOLLING J.P., STEERS J.L. – A case of bilateral optic neuropathy in a patient on Tacrolimus (FK506) therapy after liver transplantation. *Am J Ophthalmol* 2000; 129: 536-538.
- (2) CARELLI V., ROSS-CISNEROS F.N., SADUN A.A. – Mitochondrial dysfunction as a cause of optic neuropathies. *Prog Retin Eye Res* 2004; 23: 53-89.
- (3) DE MARINIS M. – Optic neuropathy after treatment with anti-tuberculous drugs in a subject with Leber's hereditary optic neuropathy mutation. *J Neurol* 2001; 248: 818-819.
- (4) DOTI M.T., PLEWNIA K., CARDIOLI E., MANNESCHI L., RUFA A., ALEMÀ G., FEDERICO A. – A case of ethambutol-induced optic neuropathy harbouring the primary mitochondrial LHON mutation at nt 11778. *J Neurol* 1998; 245: 302-303.
- (5) FOROZZAN R. – Unilateral pallid optic disc swelling and anemia associated with interferon alpha treatment. *J Neuro-Ophthalmol* 2004; 24: 98-99.

- (6) FRAUNFELDER F.W., FRAUNFELDER F.T. – Drug-related adverse effects of clinical importance to the ophthalmologist. *Am Acad Ophthalmol* 2005.
- (7) FRIPPIAT F., BERGIERS C., MICHEL C., DUJARDIN J.P., DERUE G. – Several bilateral optic neuritis associated with prolonged linezolid therapy. *J Antimicrob Chemother* 2004; 53: 1114-1115.
- (8) GUPTA R., SINGH S., TANG R., BLACKWELL T.A., SCHIFFMAN J.S. – Anterior ischemic optic neuropathy caused by interferon alpha therapy. *Am J Med* 2002; 112: 683-684.
- (9) HATZICHRISTOU D. – Phosphodiesterase 5 inhibitors and nonarteritic anterior ischemic optic neuropathy (NAION): coincidence or causality? *J Sex Med* 2005; 2: 751-758.
- (10) HAYREH S.S. – Erectile dysfunction drugs and non-arteritic anterior ischemic optic neuropathy: is there a cause and effect relationship? *J Neuro-Ophthalmol* 2005; 25: 295-298.
- (11) KULKARNI K., DEL PRIORE L.V. – Linezolid induced toxic optic neuropathy. *Br J Ophthalmol* 2005; 89: 1664-1665.
- (12) LAKE D.B., POOLE T.R.G. – Tacrolimus. *Br J Ophthalmol* 2003; 87: 121-122.
- (13) LATIES A., SHARLIP I. – Ocular safety in patients using sildenafil citrate therapy for erectile dysfunction. *J Sex Med* 2006; 3: 12-27.
- (14) LEE E., BURGER S., SHAH J., MELTON C., MULLEN M., WARREN F., PRESS R. – Linezolid-associated toxic optic neuropathy: a report of 2 cases. *Clin Infect Dis* 2003; 37: 1389-1391.
- (15) MACALUSO D.C., SHULTS W.T., FRAUNFELDER F.T. – Features of amiodarone-induced optic neuropathy. *Am J Ophthalmol* 1999; 127: 610-612.
- (16) MAY E.F., HAMILTON S.R., SMITH C.H., FRIEDMAN D.I., FROHMAN L., FACCIANI J. – Optic neuropathies associated with infliximab and etanercept. *Neurology* 2003; 60 (suppl 1): A26.
- (17) MCGWIN G. Jr, VAPHIADES M.S., HALL T.A., OWSLEY C. – Non-arteritic anterior ischaemic optic neuropathy and the treatment of erectile dysfunction. *Br J Ophthalmol* 2006; 90: 154-157.
- (18) MCKINLEY S.H., FOROOZAN R. – Optic neuropathy associated with linezolid treatment. *J Neuro-Ophthalmol* 2005; 25: 18-21.
- (19) MEJICO L.J., BERGLOEFF J., MILLER N.R. – New therapies with potential neuro-ophthalmologic toxicity. *Curr Opin Ophthalmol* 2000; 11: 389-394.
- (20) NAZARIAN S.M., JAY W.M. – Bilateral optic neuropathy associated with amiodarone therapy. *J Clin Neuro-Ophthalmol* 1988; 8: 25-28.
- (21) POMERANZ H.D., BHAVSAR A.R. – Nonarteritic ischemic optic neuropathy developing soon after use of sildenafil (Viagra): a report of seven new cases. *J Neuro-Ophthalmol* 2005; 25: 9-13.
- (22) SORIANO A., MIRO O., MENSA J. – Mitochondrial toxicity associated with linezolid. *N Engl J Med* 2005; 353: 2305-2306.
- (23) TEN TUSSCHER M.P.M., JACOBS P.J.C., BUSCH M.J.W.M., DE GRAAF L., DIEMONT W.L. – Bilateral anterior toxic optic neuropathy and the use of infliximab. *BMJ* 2003; 326: 579.
- (24) TRAN T.H.C., CASSOUX N., BODAGHI B., BOURGEOIS P., LEHOANG P. – Névrite optique rétrobulbaire associée au traitement par infliximab. *J Fr Ophtalmol* 2005; 28: 201-204.
- (25) WESPES E., ROUMEGUÈRE Th., CORDONNIER M. – L'amour rend aveugle... ou la prise d'inhibiteurs de la PDE-5 peut-elle entraîner la cécité? *Belg J Sex Health* 2006; 1: 13-15.

.....

Correspondance et tirés à part:

*Dr M. CORDONNIER
Service d'Ophtalmologie
Hôpital Erasme
Route de Lennik, 808
B- 1070 Bruxelles
Téléphone: 02/555.45.14
Fax: 02/555.67.37
E-mail: monique.cordonnier@erasme.ulb.ac.be*