

# LES ATTEINTES DU NERF OPTIQUE AU COURS DE LA MALADIE DE BEHÇET (A PROPOS DE 148 CAS)

LAMARI H. \*, BAHA ALI T. \*,  
BENHADDOU M. \*, ALIKANE O. \*,  
HAMDANI M. \*, ZAGHLOUL K. \*,  
AMRAOUI A\*\*.

## RÉSUMÉ

La maladie de Behçet est une vascularite multisystémique d'étiopathogénie inconnue. Parmi 400 cas de maladie de Behçet, 148 présentaient une atteinte du nerf optique durant une période de 8 ans (1992-1999). Le but de ce travail est d'apporter une contribution à l'étude de l'atteinte du nerf optique dans la maladie de Behçet. L'atteinte masculine est de 64% avec un âge moyen de 27 ans. L'atteinte du nerf optique est relevée dans 37% des cas. Elle survient en moyenne après 5 ans d'évolution de l'affection. Son diagnostic repose sur l'examen clinique, l'examen du champ visuel, les potentiels évoqués visuels, l'angiographie rétinienne et la neuro-imagerie (TDM et/ou IRM cranio-orbitaire). Il peut s'agir d'une neuropathie antérieure aiguë, d'un œdème papillaire de stase compliquant une hypertension intracrânienne bénigne, d'une neurorétinite ou d'une neuropathie optique rétrobulbaire. La neuropathie optique était isolée dans 7% des cas et inaugurale dans 7% des cas. Les manifestations systémiques sont dominées par l'aphtose buccale (94%) et génitale (70%), et l'atteinte articulaire (40%) et neurologique (32,4%). Le pronostic est réservé, 44% des malades ayant une acuité visuelle de moins de 1/10 malgré un traitement. Les auteurs insistent sur l'urgence thérapeutique que représente cette atteinte et l'intérêt de l'évoquer chez tout malade de Behçet ayant une baisse visuelle non expliquée.

.....

\* Service d'Ophtalmologie Pédiatrique - Hôpital 20 Août - Casablanca - MAROC

\*\* Service d'Ophtalmologie Adulte - Hôpital 20 Août - Casablanca - MAROC

received: 21.10.02  
accepted: 29.05.03

## SUMMARY

Behçet's disease is a multisystemic vascularitis of still unknown etiopathogeny. Among 400 cases of Behçet disease, 148 cases presented an optic nerve involvement during a period of eight years (1992-1999). The goal of this work is to contribute to the study of optic nerve involvement in Behçet's disease. The involvement is higher in males (64%) with median age of 27 years. The involvement of the optic nerve is noticed in 37% of cases. It's isolated in 7% of cases and occurs on average after 5 years of evolution of the disease. The diagnosis is based on the clinical examination, visual field, visual evoked potentials, retinal angiography and neuro-imaging (TDM and/or MRI). It can be an acute anterior neuropathy, stasis papilledema complicating a benign intracranial hypertension, neuroretinitis or retrobulbar optic neuropathy. The extraocular systemic manifestations were dominated by oral aphthosis (94%), genital aphthosis (70%), joint manifestations (40%) and central nervous system involvement (32,4%). The prognosis is reserved, 44% of patients having vision lower than 1/10 in spite of treatment. The authors insist on the therapeutic emergency that this involvement represents and the interest to consider it in all patients having an unexplained visual loss.

## MOTS-CLES

Neuropathie optique - Maladie de Behçet

## KEY-WORDS

Optic neuropathy - Behçet's disease.

## INTRODUCTION

La maladie de Behçet est une vascularite systémique d'origine multifactorielle à la fois multigénique et environnementale (1). Son diagnostic repose sur les critères diagnostiques du groupe international d'étude sur la maladie de Behçet (7).

L'atteinte oculaire est bien connue et fait partie des critères diagnostiques de la maladie: l'uvéite antérieure aiguë classique associée à un hypopion et l'atteinte du segment postérieur à type de hyalite et de vascularite (2).

L'atteinte du nerf optique est moins fréquente et s'intègre parmi les manifestations neuro-ophtalmologiques de cette affection. Elle est observée dans les neurorétinites, les neuropathies optiques, les hypertensions crâniennes et certaines atteintes du système nerveux central. Le but de ce travail est de faire le point sur les atteintes du nerf optique au cours de la maladie de Behçet à travers une série de 148 cas colligés au service d'Ophtalmologie de l'Hôpital 20 Août de Casablanca.

## PATIENTS ET METHODES

Sur une période de 8 ans (Janvier 1992 - Décembre 1999), parmi 400 cas de maladie de Behçet suivis à la consultation spécialisée hebdomadaire du service d'Ophtalmologie de l'Hôpital 20 Août de Casablanca, 148 patients présentaient une atteinte du nerf optique objectivée par l'examen clinique et/ou angiographique, radiologique (TDM crânio-orbitaire) ou fonctionnel (champ visuel, potentiels évoqués visuels (PEV)).

Nous avons exclu de cette étude les malades dont le fond d'œil n'était pas accessible à l'examen clinique, ainsi que ceux qui présentaient une autre pathologie pouvant altérer le nerf optique telle qu'une hypertension oculaire primaire ou secondaire ou une neuropathie optique d'autre origine.

Tous nos malades ont bénéficié d'un examen ophtalmologique complété au besoin par des examens complémentaires:

- Champ visuel automatisé ou de Goldmann en fonction de l'acuité visuelle corrigée du patient et de ses capacités de coopération.

Tableau I: Délai de survenue de l'atteinte du nerf optique

Délai	Nombre de cas	%
Inaugural	8	7
<1 an	26	22
1≤5 ans	39	34
>5 ans	43	37

- Potentiels évoqués visuels.
- Examen de la vision des couleurs pour les patients dont l'acuité visuelle dépassait 3/10.

La prise en charge thérapeutique n'a pas été traitée car les patients étaient pris en charge par d'autres services cliniques (Médecine interne, Rhumatologie, Dermatologie, Maladies infectieuses, Gastro-entérologie, Neurologie) et le protocole thérapeutique était différent en fonction des services et des atteintes systémiques. L'évolution de l'atteinte du nerf optique a été jugée sur celle de l'acuité visuelle.

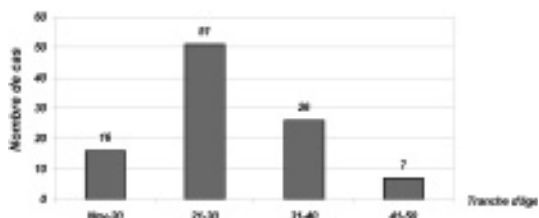
## RESULTATS

### DONNÉES ÉPIDÉMIOLOGIQUES

L'atteinte du nerf optique dans notre série représente une fréquence de 37% des atteintes oculaires. L'âge moyen était de 27 ans (14 - 48 ans) avec une nette prédominance entre 20 et 40 ans (Histogramme 1). La prédominance masculine était nette avec un "sex-ratio" H/F=1,8.

### DONNÉES CLINIQUES

L'atteinte du nerf optique est survenue en moyenne 5 ans et 6 mois après le début de l'affection. Elle était inaugurale dans 7% des cas (Tableau I)



Histogramme 1: Répartition des malades par tranche d'âge

Tableau II: Signes cliniques révélateurs

Signes révélateurs	Nombre de cas	%
Baisse de l'acuité visuelle	128	86
Douleur à la mobilisation oculaire	22	14
Scotome	9	6
Asymptomatique	5	3

Tableau III: Etat initial de l'acuité visuelle

A.V	Nombre de cas	%
< 1/10	55	37
1/10 ≤ 3/10	36	24
3/10 ≤ 7/10	30	20
> 7/10	27	18

Les principaux signes fonctionnels révélateurs de l'atteinte du nerf optique sont dominés par la baisse de l'acuité visuelle (86%) et la douleur aux mouvements du globe oculaire (14%) (Tableau II).

A l'examen, 37% des malades avaient une acuité visuelle inférieure à 1/10 et seulement 18% avaient une acuité visuelle dépassant 7/10 (Tableau III).

Le réflexe photomoteur était asymétrique chez 38% des malades et aboli chez 10% des patients.

Au fond d'œil, 26% des malades avaient un aspect de neuropathie inflammatoire, 20% avaient un œdème papillaire et 9% avaient un fond d'œil normal. Quarante cinq pour-cent des malades avaient un aspect séquellaire à type de pâleur papillaire ou d'atrophie optique.

Les lésions oculaires associées à l'atteinte du nerf optique sont dominées par la vascularite (45%) et la hyalite (41%) (Tableau IV). Huit patients n'avaient pas d'atteintes oculaires associées, soit 7%.

## DONNÉES PARACLINIQUES

### CHAMP VISUEL

Il a été réalisé chez 82 malades, soit 55% des cas. Les troubles étaient plus ou moins systématisés à type de déficit fasciculaire dans 30% des cas, ou de scotome coecocentral dans 4% des cas. L'élargissement de la tache aveugle a été retrouvé dans 39% des cas (Tableau V).

Tableau IV: Les atteintes oculaires associées

Signes associés	Nombre de cas	%
Vascularite	67	45
Hyalite	61	41
Uvéite antérieure séquellaire	49	33
Foyer de chorioretinite	22	15
Uvéite antérieure évolutive	19	13
Absence d'atteintes oculaires associées	8	7

Tableau V: Données du champ visuel

Lésions rencontrées	Nombre de cas	%
Élargissement de la tache aveugle	32	39
Déficit fasciculaire	25	30
Rétrécissement des isoptères	13	16
Déficit non systématisé	9	11
Scotome caecocentral	3	4

Tableau VI: Données de l'angiographie rétinienne

Signes angiographiques	Nombre de cas	%
Vascularite	66	57
Œdème papillaire	30	26
Foyer de chorioretinite	19	16
Hypofluorescence papillaire	15	13
Œdème du pôle postérieur	8	7
Normal	3	3

### L'EXAMEN DE VISION DES COULEURS

Il a été réalisé chez 34 malades, soit 22% des cas. Dix huit malades avaient une dyschromatopsie d'axe bleu-jaune et 9 avaient une dyschromatopsie totale. Dans 7 cas nous avons retrouvé des déficits diffus non systématisés.

### LES POTENTIELS ÉVOQUÉS VISUELS

Ils ont été réalisés chez 48 malades, soit 32% des cas. Ils ont mis en évidence des troubles de conduction au niveau des voies optiques à type de diminution nette de l'amplitude du tracé dans 19 cas, un retard de latence de l'onde P100 avec diminution de l'amplitude du tracé dans 12 cas. Chez 17 malades, le tracé n'était pas interprétable.

## L'ANGIOGRAPHIE RÉTINIENNE À LA FLUORÉSCÉÏNE

Elle a été réalisée chez 116 malades, soit 78% des cas. Elle a permis de confirmer l'œdème papillaire dans 26% des cas et de mettre en évidence les lésions associées vasculaires, chori-rétiniennes ou autres (tableau VI).

## TDM CRANIO-ORBITAIRE

Cet examen a été demandé chez 62 malades, soit 41% des cas. Douze malades avaient des signes d'hypertension crânienne. Un patient avait un signe de delta en rapport avec une thrombose du sinus longitudinal et un autre avait un accident vasculaire ischémique en rapport avec une thrombose de l'artère cérébrale antérieure.

Chez 48 malades, la TDM était normale.

Au terme de l'examen clinique et paraclinique, les lésions du nerf optique ont été classées comme suit (Tableau VII). Le type d'atteinte n'a pas pu être déterminé chez 44% des cas vus au stade de séquelles (pâleur papillaire et atrophie optique).

## SIGNES SYSTÉMIQUES ASSOCIÉS

Ils sont dominés par les signes muco-cutanés retrouvés chez près de 94% des malades, suivis des signes articulaires (40%). Le tableau VIII résume les signes systémiques associés.

Tableau VIII: Signes systémiques associés

Signes associés	Nombre de cas	%	
<b>Muco-cutanés</b>	Aptose buccale	139	94
	Aptose génitale	104	70
	Pseudo folliculite nécrosante	89	60
	Hypersensibilité cutanée (+)	75	51
	Erythème noueux	13	9
<b>Neurologiques</b>	Céphalées	26	17,6
	Hypertension intracrânienne	10	6,7
	Signes focaux	9	6,1
	Méningite	2	1,3
	Paralysie oculomotrice	1	0,7
<b>Articulaires</b>	Arthralgies et/ou arthrite	59	40
<b>Vasculaires</b>	Thrombose veineuse	16	11
	Thrombose artérielle	4	2,7

Tableau VII: Type d'atteinte du nerf optique

Type d'atteinte du N.O	Nombre de cas	%
Neuropathie optique antérieure aiguë	46	31
Neuropathie optique rétro-bulbaire	13	9
Œdème du pôle postérieur	13	9
Œdème papillaire de stase	10	7

## EVOLUTION

Après un suivi moyen de 3 ans, 75 malades seulement avaient encore un suivi au service. Les autres ont été perdus de vue. Quarante quatre pour-cent des malades ont perdu toute vision utile et seulement 12% gardaient encore une acuité visuelle > 7/10 (Tableau IX)

Tableau IX: Evolution de l'acuité visuelle avec un recul de 3 ans

A.V	Initiale 148 patients Nombre (%)	Evolution (3ans) 75 patients Nombre (%)
< 1/10	55(37)	33(44)
1/10 ≤ < 3/10	36(24)	21(28)
3/10 ≤ < 7/10	30(20)	12(16)
> 7/10	27(18)	9(12)

## DISCUSSION

L'atteinte ophtalmologique est fréquente et figure parmi les critères majeurs du diagnostic de la maladie de Behçet (6). Sa fréquence est estimée à 75 - 80% selon les séries (2,3).

L'atteinte du nerf optique reste à notre avis sous-estimée. Dans notre série, 37% des cas

de maladie de Behçet avec atteinte oculaire présente des signes d'atteinte du nerf optique. Ce qui souligne sa fréquence et l'intérêt de l'évoquer devant toute baisse de l'acuité visuelle (BAV) inexplicée (13).

Le délai de l'atteinte du nerf optique est de 5 à 6 ans après le début de la maladie de Behçet quoique la neuropathie optique a été inaugurale dans 7% des cas et isolée dans 7% des cas. La prédominance masculine (sex-ratio H/F = 1,8) est classique comme dans les formes graves de la maladie de Behçet.

L'atteinte du nerf optique s'intègre dans le cadre de l'atteinte du segment postérieur ou du système nerveux central. Ainsi, elle peut être due à:

- Une inflammation du pôle postérieur dans le cadre d'une neurorétinite
- Une vascularite touchant les artéoles du nerf optique à l'origine de lésions ischémiques antérieures ou rétrobulbaires
- Une inflammation des gaines du nerf optique en cas de méningite ou méningo-encéphalite
- Une inflammation du nerf optique lui-même
- Un syndrome d'hypertension intracrânienne (thrombose vasculaire cérébrale...)

Sur le plan clinique, aucun signe fonctionnel n'est spécifique de l'atteinte du nerf optique.

La baisse de l'acuité visuelle et les douleurs oculaires sont les signes les plus fréquemment décrits par les patients. La baisse de l'acuité visuelle est évocatrice lorsque l'examen ophtalmologique ne trouve pas de lésions pouvant l'expliquer.

Les douleurs oculaires et/ou périoculaires accompagnant la mobilisation du globe représentent le second signe rapporté par les malades. Elles touchaient 14% de nos patients. Ce signe traduit lorsqu'il est rattaché à l'atteinte du nerf optique une inflammation des gaines du nerf optique ou une irritation des filets du trijumeau qui les innervent.

L'étude du réflexe photomoteur (RPM) revêt un grand intérêt. Cependant, il fait défaut lorsqu'il existe des synéchies irido-cristallines.

L'examen du fond d'œil permet de décrire les lésions papillaires. Il peut montrer:

- Un œdème papillaire dû à une stase, une ischémie ou une inflammation du nerf optique.

- Une pâleur papillaire ou une atrophie optique séquellaire.
- Un fond d'œil normal dans les neuropathies rétrobulbaires.

L'angiographie rétinienne à la fluorescéine a un triple intérêt, d'abord de confirmer un éventuel œdème papillaire, d'orienter vers son étiologie ischémique ou inflammatoire et de chercher des signes associés (vascularite, œdème du pôle postérieur...) pouvant orienter le diagnostic étiologique lorsque la neuropathie optique est isolée.

L'étude du champ visuel montre les altérations campimétriques, assure une surveillance des malades et l'étude de l'œil controlatéral (11,13). Les potentiels évoqués visuels (PEV) par flashes ou damiers sont constamment altérés. On retrouve une augmentation de latence et une diminution de l'amplitude de l'onde P100 traduisant une atteinte axonale (6,12).

La neuro-imagerie (TDM et/ou IRM) permet d'éliminer un processus expansif intracrânien et de chercher une atteinte associée du système nerveux central comme une hypertension intracrânienne bénigne, une thrombose vasculaire ou un accident vasculaire cérébral (8,10).

Au terme de ces investigations, trois formes cliniques s'individualisent:

- Neuropathie optique antérieure aiguë: rencontrée dans 34,5% de notre série. Elle est en rapport avec une inflammation par atteinte des gaines du nerf optique, à une ischémie de ce dernier par vascularite des capillaires papillaires ou encore à une extension de l'inflammation du pôle postérieur (neurorétinite). La baisse de l'acuité visuelle est majeure avec au fond d'œil un œdème papillaire (5), associé à un œdème du pôle postérieur dans la neurorétinite. L'évolution est en général péjorative.
- Neuropathie optique rétrobulbaire: identifiée chez 9 % de notre série. Elle est due à une ischémie du nerf optique secondaire à une vascularite (6). La baisse de l'acuité visuelle, l'altération du réflexe photomoteur et les douleurs oculaires accompagnant la mobilisation du globe sont les principaux signes cliniques. La papille optique est souvent normale au fond d'œil. Le champ visuel montre des déficits campimétriques. Les PEV montrent une altération du tracé témoignant d'une atteinte axonale.

- L'œdème papillaire de stase secondaire à une hypertension intracrânienne, retrouvé chez 7% de nos malades. L'acuité visuelle est conservée au début. L'examen du champ visuel peut montrer un élargissement de la tache aveugle. La baisse de l'acuité visuelle et les déficits campimétriques s'installent lorsque l'œdème papillaire perdure. Les PEV sont normaux au début. Une neuro-imagerie s'impose à la recherche d'une étiologie (thrombose du sinus longitudinal, thrombose artérielle...)

Sur le plan thérapeutique, l'atteinte du nerf optique est considérée comme une forme grave de la maladie de Behçet et doit être traitée par des immunomodulateurs (2,4,9).

La surveillance est basée sur l'examen clinique ophtalmologique, le bilan fonctionnel (champ visuel et PEV) et éventuellement la neuro-imagerie (TDM et/ou l'IRM)

Globalement, le pronostic de l'atteinte du NO est assez péjoratif comme en témoignent les chiffres de l'acuité visuelle (44% ont une AV<1/10).

## CONCLUSION

L'atteinte du nerf optique au cours de la maladie de Behçet est relativement fréquente et grave. Son diagnostic est difficile d'où l'intérêt d'y penser devant toute baisse inexpliquée de l'acuité visuelle et devant une altération du réflexe photomoteur. Le diagnostic positif est aidé par l'électrophysiologie et son traitement est une urgence pour améliorer le pronostic.

## BIBLIOGRAPHIE :

- (1) BENAMOUR S. – Manifestations rhumatismales de la maladie de Behçet. Ann Méd Interne (Paris) 1999; 150, 562-70.
- (2) CASSOUX N., FARDEAU C., LEHOANG P. – Manifestations oculaires de la maladie de Behçet. Ann Méd Interne (Paris). 1999 ; 150: 529-34.

- (3) COCHERAUX MASSIN I., WECHLER B., LE HOANG P., LE THI HUONG D., GIRARD B., ROUSSELI F., GODEAU P. – Pronostic oculaire de la maladie de Behçet. J.Fr.Ophtalm. 1992; 15, 343-47.
- (4) EL BELHADJI M. – L'atteinte ophtalmologique de la maladie de Behçet- A propos de 520 cas. J.Fr.Ophtalm., 1997; 20, 592-98.
- (5) GALLINARO C., ROBINET-COMBES A., SALE Y., RICHARD P., SARAUX A., COLIN J. – Neuropapillite de la maladie de Behçet. A propos d'une observation. J.Fr.Ophtalm.,1995; 18, 147-50.
- (6) HAMARD H, CHEVALERAUX J, RONDOT P. – Les neuropathies optiques. Bull.Soc. Ophtalmol. Fr., 1985:Spec No 167-80, 185-92.
- (7) INTERNATIONAL STUDY GROUP FOR BEHÇET'S DISEASE – Criteria for the diagnosis of Behçet's disease. Lancet, 1999; 335, 1078-80.
- (8) MRABET A., SAIDI H., TOUIBI S., KCHOUK M., LAOUITI H. – Apport de la tomodensitométrie cérébrale au cours de la maladie de Behçet- A propos de 50 cas. Presse médicale; 1987, 16, N°14, 523-8.
- (9) OUAZZANI B., BENCHEKROUN N., EL AOUNI A., HAJJI Z., CHAOUI Z., BERRAHO-HAMNI A. – Devenir de la maladie de Behçet en milieu ophtalmologique marocain. J.Fr.Ophtalmol., 1995, 18, 124-27.
- (10) PIETTE J.-C., WECHSLER B. – L'atteinte neurologique de la maladie de Behçet. Ann.Méd. Int.; 1997, 148, 117.
- (11) RISSE J.F. – Explorations fonctionnelles. Pathologie du nerf optique. Rapport SFO 1999. pp 409-424.
- (12) RISSE J.F. – Les explorations fonctionnelles. Potentiel évoqué visuel. Rapport SFO.1999, pp 634-36.
- (13) VIGNAL-CLERMONT C. – Neuropathie optique inflammatoire. EMC, 21-485-A-15, 1998, 7p.

.....

*Correspondance et tirés à part:*  
Dr. LAMARI HASNAA  
36 rue Tifnit, App 9,  
Hay Essalam Casablanca-Maroc